

Proporción de pacientes con dispositivos electrónicos intracardíacos que necesitan resonancia magnética nuclear

La resonancia magnética nuclear (RMN) es un estudio de imagen muy útil para el diagnóstico de diversas patologías y se estima que alrededor del 50% al 75% de los pacientes con marcapasos necesitarán una a lo largo de su vida. (1) La resonancia magnética está contraindicada para dispositivos de estimulación cardíaca no compatibles, por sus fabricantes y por la *Food and Drug Administration* (FDA). Si bien existen marcapasos aptos para resonancia magnética, actualmente la gran mayoría de los dispositivos no están certificados como compatibles. El objetivo de nuestro trabajo fue determinar la proporción de pacientes con dispositivos a los que se les realizó RMN o que hubiesen necesitado una, como parte del diagnóstico o tratamiento de ciertas patologías cardíacas o extracardíacas.

Se incluyó un estudio observacional y retrospectivo en el cual se incluyeron a todos los pacientes portadores de dispositivos de estimulación cardíaca que realizaron el control clínico correspondiente entre enero y octubre de 2019. Se recuperó información desde el implante hasta la última consulta.

Se recopilaron datos de la historia clínica electrónica sobre: sexo, edad, tipo de dispositivo (marcapasos, cardiodesfibrilador o resincronizador) y si el mismo era apto para resonancia o condicional. El punto final evaluado fue la solicitud de RMN desde el implante del dispositivo hasta el último control o la presencia de una patología que hubiese necesitado RMN para su manejo, definida arbitrariamente por los investigadores como patologías neurológicas (accidente cerebrovascular, convulsiones, tumores, metástasis), traumatológicas (lesiones de columna, lesiones de rodilla, tobillo u hombro que involucraran tendones), cardiológicas (sospecha de miocarditis, miocardiopatía hipertrófica o cardiopatías infiltrativas) u oncológicas (sospecha de metástasis).

Para el cálculo de la muestra estimamos incluir alrededor de 310 pacientes, teniendo en cuenta que la proporción de pacientes con una resonancia en registros internacionales es de aproximadamente 28%, un error alfa de 95% y una precisión de 5%. Las variables categóricas se expresan como porcentaje y las variables continuas como mediana y rango intercuartilo.

Para el análisis estadístico se utilizó el paquete estadístico SPSS 17 (SPSS, Inc., Chicago, IL, USA). El protocolo fue aprobado por el comité de investigación institucional. Se respetaron las consideraciones éticas de la declaración de Helsinki.

En el período analizado 374 pacientes concurrieron al control clínico de dispositivos del Departamento de Electrofisiología y Arritmias del Hospital Privado Universitario de Córdoba. Se excluyeron 74 pacientes por hallarse duplicados o por no tener seguimiento en nuestra institución.

Finalmente, se incluyeron 300 pacientes (80,2%) con una mediana de edad de 74 años (rango intercuartilo 64-82 años), y 38,7% eran mujeres. El 71,9% de los pacientes tenían marcapasos, y el resto otros dispositivos. El 68% tenía 2 cables implantados y 3,7% algún cable abandonado. El 47% de los pacientes tenía ritmo cardíaco dependiente de marcapasos (bloqueo AV completo) y 23,4% tenía implantado un cardiodesfibrilador con o sin resincronizador. El porcentaje de dispositivos aptos para resonancia fue 14,3%.

El seguimiento fue de 941 días (rango intercuartilo de 281-2.252 días). Durante ese período se realizaron 5 resonancias (1,7%) y hubo 50 pacientes (16,6%) con patologías que potencialmente podrían haber necesitado una resonancia para su diagnóstico o tratamiento (Figura 1). Los 5 pacientes a los que se les realizó RMN tenían implantado un marcapasos, de los cuales el 80% eran aptos para RMN y el 40% tenían ritmo dependiente del dispositivo. De los pacientes con patologías que podrían haber necesitado RMN, 16% tenían dispositivo apto para RMN (Tabla 1).

El hallazgo principal de este estudio es la baja utilización de resonancia en nuestra población con dispositivos electrónicos de estimulación cardíaca. Las experiencias actuales refieren que el uso de resonancia en esta población es de aproximadamente 20 a 30% (2),

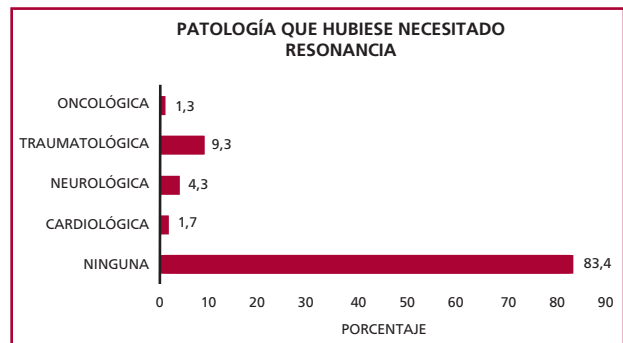


Fig. 1. Proporción de pacientes con pedido de resonancia magnética nuclear (RMN) o patologías que hubiesen necesitado RMN

Tabla 1. Resonancias en la población

Resonancia realizada	Dispositivo apto RMN (80%). No apto RMN (20%)
	En pacientes con MP (100%)
	Ritmo dependiente de MP (40%). No dependiente (60%)
Potencial RMN	Dispositivo apto RMN (14,3%). No apto (85,7%)
	MP (71,9%) CDI (23,4%) RC (4,6%)
	Ritmo dependiente de MP (47%). No dependiente (53%)

MP: marcapasos. CDI: cardiodesfibrilador implantable. RC: resincronizador. RMN: resonancia magnética nuclear.

muy similar a la potencial necesidad de una resonancia en nuestra cohorte. Las imágenes de resonancia tienen un papel principal en la evaluación de pacientes con enfermedades neurológicas, musculares, tumores y algunas patologías cardiovasculares, y se estima que la probabilidad de necesitar una RMN posterior al implante de un dispositivo electrónico puede llegar al 75%. (1)

Los primeros marcapasos eran dispositivos con gran superficie y tenían alteraciones al momento de realizar una imagen de resonancia magnética, por lo que los fabricantes y la FDA no recomendaban su uso en pacientes portadores de marcapasos. Nuevos estudios demostraron que en pacientes, que incluso dependen del marcapasos, tomando las precauciones necesarias y aplicando un protocolo de seguridad, la RMN se podría llevar a cabo sin repercusiones clínicas importantes y sin diferencias en el tipo y número de complicaciones, en comparación a grupos con dispositivos aptos para resonancia. (3, 4)

Este protocolo consta de programar el marcapasos asincrónico en los pacientes dependientes o inhibirlo (apagarlo) en los que tienen ritmo no dependiente del marcapasos y la inhibición del monitoreo de taquicardias y desactivación de terapias en casos de desfibriladores. (4)

Los riesgos teóricos de la resonancia en pacientes portadores de dispositivos no aptos son, calentamiento de los cables y reprogramación con alteración en la captura y el censado o desarrollo de arritmias. (5) Sin embargo, dos estudios publicados recientemente, sumando más de 2.500 pacientes a quienes se les realizó RMN con resonadores de 1,5 T, no tuvieron complicaciones significativas aplicando el protocolo de seguridad. (3-4) Cabe aclarar que en estos estudios tomaban, como contraindicación, los dispositivos implantados antes de determinadas fechas (marcapasos previos a 1998 o desfibriladores previos a 2000).

En nuestra experiencia solo 3 dispositivos datan de antes de 2000. Los cables fracturados, los epicárdicos y los abandonados parecen ser muy susceptibles al calentamiento. (6) En nuestra experiencia, a un paciente con cable abandonado se le realizó una RMN sin eventos adversos.

Como limitaciones del estudio podemos incluir su carácter retrospectivo y unicéntrico. Puede existir un sesgo de selección, ya que a una gran proporción de pacientes incluidos se les había implantado el dispositivo en los últimos años; por lo tanto, tienen menor seguimiento y menor probabilidad de haber requerido resonancia. Por otro lado, una posible explicación del bajo uso de resonancia en este estudio podría ser el hecho de que el servicio de imágenes de nuestra institución no realiza resonancia cardíaca, por lo que tiene menor experiencia en manejo de patología cardiovascular, y tener un dispositivo de estimulación cardíaca implantado aun es considerado como una contraindicación.

En conclusión, existe una baja utilización de resonancia en la población con dispositivos de estimulación

cardíaca. Es importante la difusión y el conocimiento de los protocolos de seguridad, con los cuales se podrían realizar más RMN sin repercusiones clínicas significativas.

Agradecimientos: Agradecemos especialmente a los doctores Andrés Caeiro y Alejandro Estrada, del Servicio de Electrofisiología y Arritmias del Hospital Privado Universitario de Córdoba

Declaración de conflicto de intereses

Los autores declaran que no poseen conflicto de intereses.

(Véanse formularios de conflicto de intereses de los autores en la web/Material suplementario).

**Leandro Videla¹, Makarena Bibiloni¹,
Sandy Posligua¹, Ricardo Venencia¹,
Julieta Manattini¹, Alejandro Contreras²**

¹ Instituto Universitario de Ciencias Biomédicas de Córdoba

² Servicio de Cardiología. Hospital Privado Universitario de Córdoba

Dirección para separatas: Alejandro Contreras. Servicio de Cardiología. Hospital Privado Universitario de Córdoba. Naciones Unidas 346. (5016). Córdoba. Argentina - e-mail: aletreras@hotmail.com

REV ARGENT CARDIOL 2020;88:166-167. <http://dx.doi.org/107775/rac.es.v88.i2.17480>

BIBLIOGRAFÍA

1. Kalin R, Stanton MS. Current clinical issues for MRI scanning of pacemaker and defibrillator patients. *PACE* 2005;28:2878-91. <https://doi.org/10.1111/j.1540-8159.2005.50024.x>
2. Williamson BD, Gohn DC, Ramza BM, Singh B, Zhong Y, Li S, et al. Real-World evaluation of magnetic resonance imaging in patients with a magnetic resonance imaging conditional pacemaker system: results of 4-year prospective follow-up in 2629 patients. *J Am Coll Cardiol Clin Electrophysiol* 2017;3:1231-9. <https://doi.org/10.1016/j.jacep.2017.05.011>
3. Nazarian S, Hansford R, Rahsepar AA, Weltin V, McVeigh D, GucukIpek E, et al. Safety of magnetic resonance imaging in patients with cardiac devices. *N Engl J Med* 2017;377:2555-64. <https://doi.org/10.1056/NEJMoa1604267>
4. Russo RJ, Costa HS, Silva PD, Anderson JL, Arshad A, Biederman RWW, et al. Assessing the risks associated with MRI in patients with a pacemaker or defibrillator. *N Engl J Med* 2017;376:755-64. <https://doi.org/10.1056/NEJMoa1603265>
5. Miller JD, Nazarian S, Halperin HR. Implantable Electronic Cardiac Devices and Compatibility With Magnetic Resonance Imaging. *J Am Coll Cardiol* 2016;68:1590-8. <https://doi.org/10.1016/j.jacc.2016.06.068>
6. Langman DA1, Goldberg IB, Finn JP, Ennis DB. Pacemaker lead tip heating in abandoned and pacemaker-attached leads at 1.5 Tesla MRI. *J Magn Reson Imaging* 2011;33:426-31. <https://doi.org/10.1002/jmri.22463>

Ecocardiograma transesofágico en la era COVID-19. Uso de Aerosol Box como método de barrera adicional

La infección por coronavirus (COVID-19) es una enfermedad respiratoria aguda, a veces grave, causada por un nuevo coronavirus, SARS-CoV-2. La rápida

progresión de este virus ha provocado el colapso de sistemas de salud del primer mundo; esta razón induce a que actuemos con responsabilidad y celeridad diseñando estrategias organizativas y de acción que permitan afrontar esta pandemia con la mayor cantidad de recursos posibles. (1)

La protección de los trabajadores de la salud y la prevención de la transmisión del SARS-CoV-2 debería ser una prioridad durante la actual pandemia de COVID-19. Dadas la elevada contagiosidad del COVID-19 y la carencia creciente de equipos de protección personal (EPP) por el colapso de los sistemas de salud, los profesionales del área se encuentran expuestos en mayor medida a la infección por el mencionado virus, con preocupantes tasas de infección y morbi-mortalidad. (2, 3) La grave escasez de EPP aumentó enormemente el riesgo de infecciones del personal involucrado, con tasas alarmantes de médicos y enfermeros infectados en China, Italia y España. (1-3)

Los pacientes infectados emiten secreciones respiratorias y, potencialmente, transmiten la enfermedad al hablar, toser, estornudar o cuando se realizan procedimientos médicos que generan los aerosoles, como la intubación oro-traqueal o el ecocardiograma transesofágico (ETE). (4)

El dispositivo denominado *Aerosol Box* consiste en una caja de acrílico que otorga una protección de barrera adicional cuando se realizan procedimientos en la vía aérea con riesgo de aerosolización (gotas respiratorias infectadas). Fue creado por Lai Hsien-yung, un anestesiólogo de Taiwán, con el objetivo de brindar protección adicional a los trabajadores médicos en unidades de cuidados críticos.

Tiene bajo costo de fabricación y consiste en un cubo transparente hecho de acrílico o policarbonato que cubre la cabeza del paciente durante la intubación endotraqueal; se trata de un procedimiento necesario para los pacientes gravemente infectados con COVID-19 que sufren insuficiencia respiratoria. El cubo tiene dos orificios en un lado a través de los cuales los médicos pueden insertar sus manos para realizar el procedimiento, mientras su rostro está protegido de las gotas respiratorias del paciente. (5) Eventualmente se puede abrir un tercer orificio para desarrollar presión negativa.

El diseño de *Aerosol Box* está registrado bajo una licencia *Creative Commons*; es gratuita para el público con la condición de que no se utilice con fines comerciales y se atribuya adecuadamente al inventor. Recientemente el grupo del *Boston Medical Center* ha publicado una experiencia con simulación en la cual el uso de *Aerosol Box* se asoció a menor contaminación con las secreciones emitidas por una tos simulada, que se restringió al interior de la caja, que indujo al grupo a sugerir el uso de ese gabinete, al considerarlo como un complemento al EPP estándar. (6, 7)

En el contexto de la pandemia COVID-19 el uso del ecocardiograma transesofágico (ETE) ha quedado reducido a un número de indicaciones limitadas (endo-

carditis infecciosa con afectación valvular y perivalvular, disección aórtica tipo A de Stanford, iniciación de soporte circulatorio mecánico y evaluación de prótesis valvulares con sospecha de complicación, entre las principales). (4)

Dado que el ETE constituye un estudio con posible transmisión directa de gotas respiratorias o aerosolización viral e inhalación durante la inserción, la extracción de la sonda y tos, nuestro grupo estudió la factibilidad de realizar el ETE en los pacientes con indicación imprescindible, haciendo uso de la *Aerosol Box*. En este caso el operador debe colocarse en la cabecera del paciente, en semejanza a la posición habitual durante la cirugía cardíaca. Los orificios para las manos de la *Aerosol Box* permiten que el operador pueda ingresar las manos y la sonda con comodidad. La sonda queda luego colocada en uno de los orificios y se puede maniobrar fácilmente con una curvatura cómoda para el operador (Figura 1).

Recomendamos que los grupos de trabajo de las instituciones donde se realice ecocardiografía transesofágica se entrenen en la colocación y el retiro de EPP adecuados a las indicaciones actuales y en el uso de *Aerosol Box* para disminuir el riesgo de contagio durante la realización del estudio, limitando su ejecución a las indicaciones de mera necesidad, como fuera explicitado.

Si bien no es un método validado actualmente, hay reportes de grupos que lo han utilizado con éxito en la intubación orotraqueal y, dada la magnitud de la emergencia y la contagiosidad de la enfermedad, consideramos conveniente agregar a los procedimientos en la vía aérea esta barrera de protección, exenta de complicaciones para el paciente.

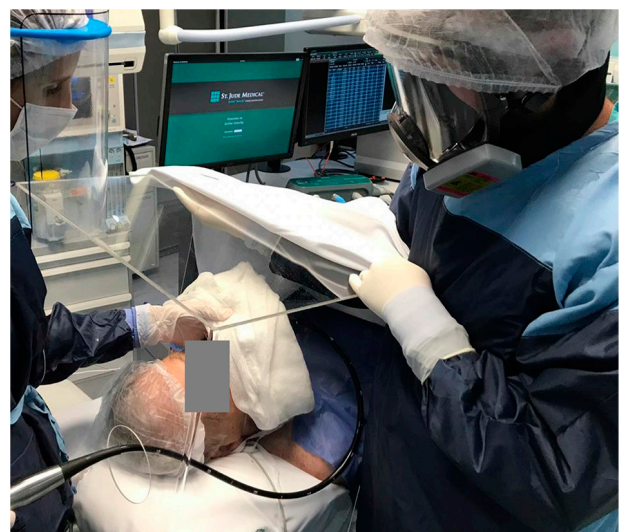

Fig. 1. Realización de ecocardiograma transesofágico con *Aerosol Box* como método de barrera adicional para disminuir el riesgo de contagio a operadores por Covid. El operador debe colocarse en la cabecera del paciente. Pueden agregarse aurícula derecha-hoc cierres del orificio de colocación de sonda (film adherente), una vez posicionada, para disminuir riesgo de pasaje de secreciones.

Declaración de conflicto de intereses

Los autores declaran que no poseen conflicto de intereses.

(Véanse formularios de conflicto de intereses de los autores en la web/Material suplementario).

**María Celeste Carrero[®], Iván Constantín,
Carla Pessio, Pablo G Stutzbach,
Raúl Perez Etchepare**

Sección Ecocardiografía Clínica,
Instituto Cardiovascular San Isidro. Sanatorio Las Lomas.
e-mail: dra.celestecarrero@gmail.com

BIBLIOGRAFÍA

1. Caputo KM, Byrick R, Chapan MG, Orser BJ, Orser BA. Intubation of SARS patients: infection and perspectives of healthcare workers. *Can J Anaesth* 2006;53:122-9. <https://doi.org/10.1007/BF03021815>
2. Zhang Z, Liu S, Xiang M, Li S, Zhao D, Huang C, et al. Protecting healthcare personnel from 2019-nCoV infection risks: lessons and suggestions. *Front Med* 2020; Mar 23. <https://doi.org/10.1007/s11684-020-0765-x>. [Epub ahead of print].
3. Ranney ML, Griffith V, Jha AK. Critical Supply Shortages - The Need for Ventilators and Personal Protective Equipment during the Covid-19 Pandemic. *N Engl J Med* 2020 <https://doi.org/10.1056/nejmp2006141>
4. Nicoara A, Maldonado Y, Kort S, Swaminathan M, Mackensen B, et al. Specific Considerations for the Protection of Patients and Echocardiography Service Providers When Performing Perioperative or Periprocedural Transesophageal Echocardiography During the 2019 Novel Coronavirus Outbreak: Council on Perioperative Echocardiography Supplement to the Statement of the American Society of Echocardiography Endorsed by the Society of Cardiovascular Anesthesiologists- *J Am Soc Echocardiogr* 2020; April 11 <https://doi.org/10.1016/j.echo.2020.04.008> [Epub ahead of print].
5. Everington K. Taiwanese doctor invents device to protect US doctors against coronavirus. *Taiwan News* 2020; March 23. <https://www.taiwannews.com.tw/en/news/3902435>
6. Canelli R, Connor CW, Gonzalez M, Nozari A, Ortega R. Barrier Enclosure during EndoTracheal Intubation. *N Engl J Med* 2020; Apr 3. <https://doi.org/10.1056/NEJMc2007589>. [Epub ahead of print].
7. Lockhart SL, Duggan LV, Wax RS, Saad S, Grocott HP. Personal protective equipment (PPE) for both anesthesiologists and other airway managers: principles and practice during the COVID-19 pandemic. *Can J Anaesth* 2020; Apr 23. <https://doi.org/10.1007/s12630-020-01673-w>

REV ARGENT CARDIOL 2020;88:167-169. <http://dx.doi.org/107775/rac.es.v88.i2.17762>

Reoperación cardíaca y cirugía hemicomando en endocarditis doble valvular

La endocarditis infecciosa doble valvular (aórtica y mitral) con afectación del esqueleto fibroso del corazón es una patología compleja que requiere un manejo quirúrgico desafiante. Debe realizarse un extenso desbridamiento del tejido necrótico e infeccioso con extracción de todo tipo de material protésico para obtener un resultado curativo.

Frecuentemente se debe realizar una dificultosa reconstrucción, sobre todo, en casos de absceso de raíz

aórtica que compromete además, el esqueleto fibroso y la válvula mitral. El “procedimiento comando” comprende la reconstrucción del cuerpo fibroso aortomitral para la endocarditis invasiva de doble válvula. Es una operación técnicamente desafiante; incluye el reemplazo de la válvula aórtica y de la raíz y el reemplazo de la válvula mitral, junto con la reconstrucción del cuerpo fibroso aortomitral.

El procedimiento de hemicomando es una opción de tratamiento factible, y menos compleja que la “cirugía comando”, para la endocarditis invasiva doble valvular que no tenga compromiso del borde libre de la valva anterior de la válvula mitral. Tiene la ventaja de preservar la mayor parte de la válvula mitral y del aparato subvalvular.

Se estudió el caso de un paciente masculino de 38 años, con antecedentes de insuficiencia aórtica grave, con válvula bicúspide, asintomático, que requirió un reemplazo valvular aórtico mecánico. A los dos meses del posoperatorio se complicó con una endocarditis protésica aórtica precoz, y requirió un segundo reemplazo valvular (ambos procedimientos fueron realizados en otra institución).

El paciente ingresó a nuestro centro con un cuadro febril persistente; en el ecocardiograma transesofágico (ETE) de ingreso se observaron imágenes compatibles con endocarditis de prótesis aórtica, con vegetación de 15 mm; a través de esa vegetación protuía un absceso perianular y el compromiso de la membrana mitroaórtica y la valva anterior de la válvula mitral (Figura 1. A, B), con aislamientos en hemocultivos en el centro de origen de bacilos Gram negativos no fermentadores; se inició una terapia empírica con piperacilina tazobactam, levofloxacina y trimetoprima sulfametoxazol.

Se realizó una Tomografía computada (TC) de cerebro sin evidencia de alteraciones anatómicas (Figura 1. C), diferente de la TC de abdomen en la cual se

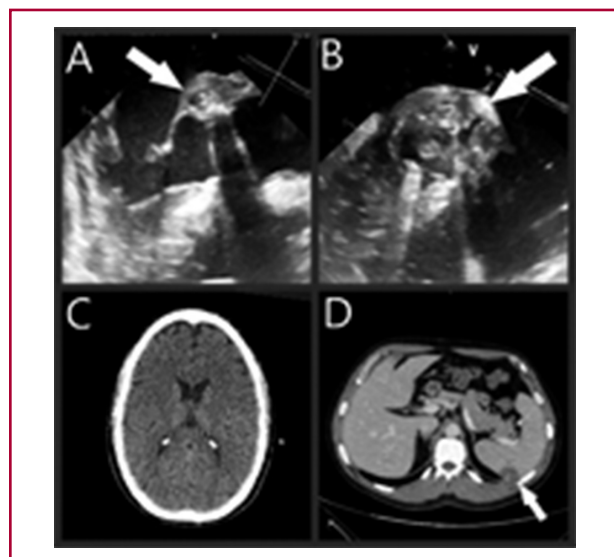


Fig. 1. Imágenes preoperatorias. **A, B** ECO con compromiso protésico, perianular y mitral. **C:** Cerebro sin particularidades. **D:** Impactos embólicos esplénicos.

visualizaron imágenes compatibles con focos embólicos esplénicos (Figura 1. D).

Continuó el cuadro séptico sin respuesta a antibióticos; en consecuencia, se decidió realizar un tratamiento quirúrgico. Teniendo en cuenta el compromiso de la anatomía por imágenes se planteó realizar la reoperación cardíaca, por medio del denominado procedimiento hemicomando que consiste en la resección extensa del tejido comprometido (Figura 2. B), implante de homoinjerto, con reparación de la válvula mitral, preservación de cuerdas de primero y segundo orden y reconstrucción de la membrana mitro aórtica (C, D). También se realizó la reconstrucción del techo de la aurícula izquierda con un parche de pericardio bovino, con tiempos de clampeo de 120 minutos y tiempo total de circulación extracorpórea de 150 minutos.

La evolución fue favorable, sin complicaciones en el posoperatorio; solo fueron necesarias bajas dosis de drogas vasoconstrictoras e inotrópicas por presentar un cuadro de vasoplegía leve; permaneció en la Unidad de Cardiología Crítica durante 48 horas. Se colocó precozmente un catéter semipermanente para infusión de tratamiento antibiótico ambulatorio prolongado, y se le dio el alta hospitalaria al séptimo día posoperatorio.

Al seguimiento de un año el paciente continúa clínica e imagenológicamente sin signos de recaída infecciosa, y se reincorporó a sus actividades habituales.

La cirugía de hemicomando para la resolución de endocarditis doble valvular técnicamente representa una alternativa factible y relativamente menos compleja que la denominada “cirugía comando”, con la ventaja de preservar la mayor parte de la válvula mitral y su aparato subvalvular. Se trata de un hecho beneficioso frente a ciertos escenarios, como los pacientes jóvenes y los pacientes con mala función ventricular. (1, 2, 3)

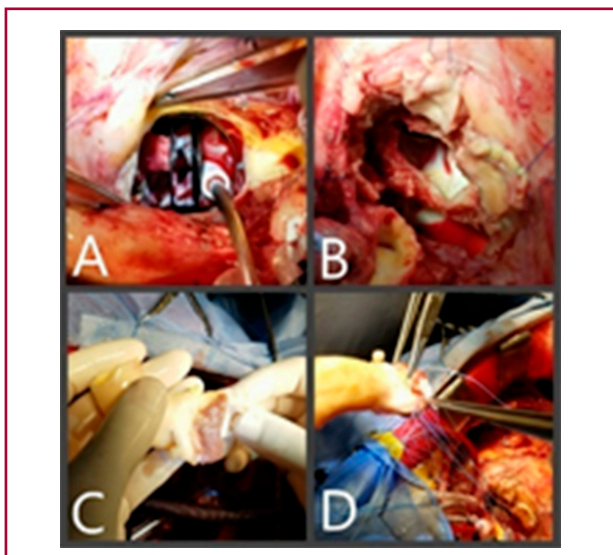


Fig. 2. Imágenes intraoperatorias. **A:** Endocarditis de la válvula protésica. **B:** Extensión del tejido necrótico. **C, D:** Implante del homoinjerto.

La indemnidad de la valva posterior y del borde libre de la valva anterior de la válvula mitral son requisitos para la elección de este procedimiento. (2)

Luego de los hallazgos intraoperatorios se debe considerar este procedimiento en los siguientes casos:

- Endocarditis infecciosa invasiva doble valvular.
- Compromiso del esqueleto fibroso mitro-aórtico o de la valva anterior de la válvula mitral.

Realizar el procedimiento en una situación de reoperación aumentaría el riesgo quirúrgico.

Los resultados a mediano y largo plazos en las diferentes series, como las de David y Navia, avalan este procedimiento para la resolución de la endocarditis que involucra la válvula aórtica y parte de la válvula mitral sin necesidad de un reemplazo protésico doble. (4, 5)

En reemplazos previos complicados con destrucción extensa, el uso de homoinjerto en combinación con un parche de pericardio bovino para reconstruir la anatomía cardíaca es una excelente estrategia. (4, 5) Consideramos que la cirugía hemicomando es una opción válida, incluso en escenarios muy complejos como las reintervenciones cardíacas. En casos selectos, este tipo de procedimiento es la única opción quirúrgica para devolver la integridad al corazón. Más importante aún, la preservación del aparato subvalvular mitral y la función del ventrículo izquierdo proporcionan una ventaja adicional en estos pacientes de alto riesgo.

Declaración de conflicto de intereses

Los autores declaran que no poseen conflicto de intereses.

(Véanse formularios de conflicto de intereses de los autores en la web/ Material suplementario).

**Guillermo Gutiérrez, Franco Gutiérrez,
Renzo Melchiori, Gustavo Bastianelli,
Guillermo Vaccarino**

Hospital Universitario Austral, Pilar, Buenos Aires, Argentina

Dirección para separatas: gsgutierrez.cx@gmail.com

REV ARGENT CARDIOL 2019;87:169-170. <http://dx.doi.org/10.7775/rac.es.v88.i2.17241>

BIBLIOGRAFÍA

1. David TE, Kuo J, Armstrong S. Aortic and mitral valve replacement with reconstruction of the intervalvular fibrous body. *J Thorac Cardiovasc Surg*. 2009;114:766-72. doi:10.1016/s0022-5223(97)70080-1
2. Navia JL, Al-Ruzzeh S, Gordon S, Fraser T, Agüero O, Rodríguez L. The incorporated aortomitral homograft: a new surgical option for double valve endocarditis. *J Thorac Cardiovasc Surg* 2010;139:1077-81. doi: 10.1016/j.jtcvs.2009.05.017.
3. Obadia JF, Henaine R, Bergerot C, Ginon I, Nataf P, Chavanis N, et al. Monobloc aorto-mitral homograft or mechanical valve replacement: a new surgical option for extensive bivalvular endocarditis. *J Thorac Cardiovasc Surg* 2006;131:243-5. doi:10.1016/j.jtcvs.2005.05.058
4. Sheikh AM, Elhenawy AM, Maganti M, Armstrong S, David TE, Feindel CM. Outcomes of double valve surgery for active infective endocarditis. *J Thorac Cardiovasc Surg* 2009;138:69-75. doi:10.1016/j.jtcvs.2008.11.049
5. Navia JL, Elgharably H, Hakim AH, Witten JC, Haupt MJ, Ger-

mano E, et al. Long-term Outcomes of Surgery for Invasive Valvular Endocarditis Involving the Aortomitral Fibrosa. *Ann Thorac Surg*. doi:10.1016/j.athoracsur.2019.04.119

Implante de cardiodesfibrilador subcutáneo en paciente portador de marcapasos

El implante de un cardiodesfibrilador ha demostrado disminuir la mortalidad de los pacientes en prevenciones primaria y secundaria de muerte súbita. En los últimos 10 años se ha desarrollado una nueva generación de dispositivos de implante totalmente subcutáneo; es decir, dispositivos extravasculares que han aportado una solución en los casos donde el acceso vascular se debe evitar, o no es posible. (1)

Las indicaciones actuales de implante de cardiodesfibrilador subcutáneo (CDI-S) se concentran en los pacientes con dificultades de acceso vascular, antecedentes de infecciones, o en las situaciones donde es preferible evitar el uso de dispositivos endovasculares. (2) A su vez, se deben indicar en pacientes que no requieran estimulación antitaquicardia, ni terapia de resincronización, ya que al no disponer de cable endocavitario no tienen posibilidad de ser estimulados, excepto por la estimulación poschoque subcutánea (30 seg).

En la Argentina se realizó el primer implante de CDI-S en 2017. (3) Sin embargo, hasta la fecha no se

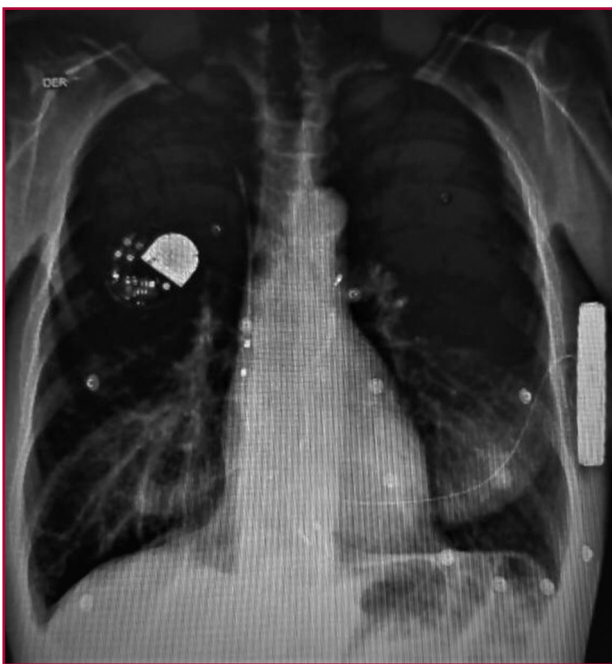

Fig. 1. Rx tórax frente. Se observa la presencia del generador de CDI-S en línea axilar media con el cable subcutáneo tunelizado en región paraesternal izquierda. Asimismo, presenta el generador de marcapasos VDD endovascular con su cable correspondiente.

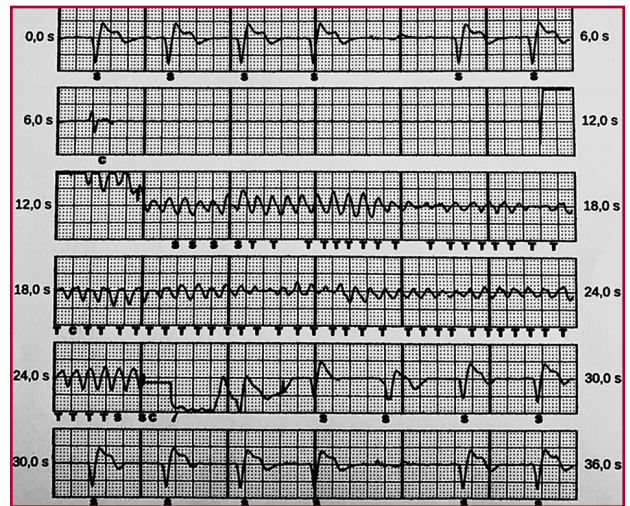


Fig. 2. Test de inducción y desfibrilación exitosa. El ritmo de base estimulado se sigue de un período de inducción. Inmediatamente la fibrilación ventricular es adecuadamente sensada y desfibrilada.

han publicado informes sobre el implante en un paciente portador de un marcapasos endovascular previo.

Presentamos el novedoso caso de una paciente portadora de un marcapasos definitivo que requirió el implante de un CDI-S al evolucionar con deterioro progresivo de la función ventricular asociado a arritmia ventricular compleja con sospecha de miocardio no compacto y antecedente familiar de muerte súbita.

La paciente, de 61 años, acudió a nuestro centro con una historia de larga data. Refirió que se le había implantado un marcapasos definitivo por bloqueo AV completo hacía 20 años y que durante el seguimiento había padecido complicaciones infecciosas. Luego de un recambio de generador había sufrido infección del bolsillo (prepectoral izquierdo) con posterior exposición del mismo hacia la axila, y con la necesidad de explante endovascular de los catéteres y posterior reimplante contralateral (prepectoral derecho).

En nuestro seguimiento la paciente presentó un deterioro progresivo de la función ventricular. Un nuevo ecocardiograma permitió validar como diagnóstico más probable el de miocardio no compacto ya que, por no tener un marcapasos apto, no se pudo realizar una RNM. Al interrogatorio dirigido refirió el antecedente familiar de un hijo con muerte súbita de causa no aclarada.

Teniendo en cuenta la presencia de miocardio no compacto, los antecedentes de infecciones endovasculares previas y la reticencia de la paciente a una nueva intervención endovascular, se decidió el implante de un CDI-S como prevención primaria de muerte súbita, y con el objetivo de disminuir los riesgos de complicaciones infecciosas y mecánicas en ese contexto clínico.

La paciente se encontraba con estimulación permanente por su marcapasos. Se realizó, satisfactoriamente, el *screening* habitual para la correcta detección de señales con tres vectores diferentes.

Finalmente, se procedió al implante del dispositivo con la técnica ya conocida, en posición subcutánea en la línea axilar media en el espacio entre el músculo serrato mayor y el dorsal ancho. El catéter fue tunelizado y posicionado en la región paraesternal izquierda. Se realizó un test de inducción. La fibrilación ventricular inducida fue sensada adecuadamente, y se obtuvo una desfibrilación eficaz con la primera descarga suministrada, y retomó el ritmo por estimulación del marcapasos endocavitario. La paciente fue externada y su seguimiento ambulatorio continúa sin complicaciones.

El implante de cardiodesfibriladores no está exento de complicaciones. Sin embargo, con el advenimiento del CDI-S se han sorteado todas las potenciales complicaciones relacionadas con el implante endovascular (neumotórax, desplazamiento del catéter, infecciones endovasculares, taponamiento cardíaco, etc.). Una de las principales preocupaciones remanentes relacionadas con el CDI-S son los choques inapropiados. Para disminuirlos es necesario un adecuado sensado del QRS. Para ello se utiliza el *screening* previo donde se evalúa si el paciente es candidato o no, es decir, si los vectores de sensado serán capaces de discriminar correctamente el QRS.

La reciente incorporación de filtros específicos ha mostrado resultados alentadores en la disminución de terapias inapropiadas. (4) En los pacientes portadores de marcapasos podría ser un desafío mantener un adecuado sensado dada la potencial presencia de QRS nativos como estimulados y, a su vez, con el consiguiente cambio en morfología de la onda T.

Existe experiencia internacional que avala el uso de CDI-S en pacientes portadores de dispositivos (marcapasos o resincronizadores). (5, 6) Las recomendaciones para disminuir el riesgo de fallos de sensado o sobresensado incluyen el testeado de los vectores con QRS nativo y estimulado, limitar la frecuencia máxima de seguimiento del marcapasos y realizar un test de desfibrilación para corroborar el sensado adecuado de fibrilación ventricular.

Declaración de conflicto de intereses

El autor declara que no posee conflicto de intereses.

(Véase formulario de conflicto de intereses del autor en la web/Material suplementario).

**David Doiny^{1,2}, Mauricio Abello^{1,2},
José Manuel Moltedo^{1,3}, Estela Falconi^{1,2},
Armando Pérez Silva⁴, Carlos López⁵**

¹Sanatorio Finochietto

²FLENI

³Clínica y Maternidad Suizo Argentina

⁴Hospital Regional de Concepción, Chile

⁵Hospital Argerich

Dirección para separatas: David Doiny daviddoiny@hotmail.com

REV ARGENT CARDIOL 2020;88:171-172.<http://dx.doi.org/107775/rac.es.v88.i2.17239>

BIBLIOGRAFÍA

- Burke MC, Gold MR, Knight BP, Barr CS, Theuns DA, Boersma LV, et al. Safety and efficacy of the totally subcutaneous implantable defibrillator: 2-year results from a pooled analysis of the IDE Study and EFFORTLESS Registry. *J Am Coll Cardiol* 2015;65:1605-1615. <https://doi.org/10.1016/j.jacc.2015.02.047>
- Al-Khatib SM, Stevenson WG, Ackerman MJ, Bryant W, Callans D, Curtis A, et al. 2017 AHA/ACC/HRS guideline for management of patients with ventricular arrhythmias and the prevention of sudden cardiac death: Executive summary: A Report of the American College of Cardiology/American Heart Association Task Force on Clinical Practice Guidelines and the Heart Rhythm Society. *Heart Rhythm*. 2018 Oct;15(10):e190-e252. <https://doi.org/10.1016/j.hrthm.2017.10.035>
- Tello Santacruz I, Cáceres Monié C, Barcos JC, Ludueña Clos E, Manuale O, David M. Implante de cardiodesfibrilador subcutáneo en paciente con miocardiopatía. *Rev argent cardiol* 2018; 86; 136-139. <https://doi.org/10.7775/rac.v86.i2.11578>
- Tachibana M, Nishii N, Banba K, Fujita S, Ikeda E, Okawa K, et al. SMART pass will prevent inappropriate operation of S-ICD. *J Arrhythm*. 2018 Nov 20;35(1):86-91. <https://doi.org/10.1002/joa3.12141>
- Huang J, Patton KK, Prutkin JM: Concomitant use of the subcutaneous implantable cardioverter defibrillator and a permanent pacemaker. *Pacing Clin Electrophysiol* 2016;39:1240-1245. <https://doi.org/10.1111/pace.12955>
- Porterfield C, DiMarco JP, Mason PK: Effectiveness of implantation of a subcutaneous implantable cardioverter-defibrillator in a patient with complete heart block and a pacemaker. *Am J Cardiol* 2015;115:276-278. <https://doi.org/10.1016/j.amjcard.2014.10.036>