

## ¿Es la evaluación de dinámica de fluidos la nueva etapa del diagnóstico por imágenes cardiovascular?

*Is Fluid Dynamics Assessment the New Stage of Cardiovascular Imaging Diagnosis?*

OMAR PRIETO<sup>MTSAC, FACC, FASE</sup>, FEDERICO STARICCO

La ecocardiografía, así como las diferentes técnicas de diagnóstico por imágenes del corazón, ha evolucionado significativamente en las últimas décadas.

Los equipos de ultrasonido y sus *softwares* no dejan de sorprender tanto al ámbito médico como a la propia ingeniería biomédica.

Por mucho tiempo dedicamos nuestra atención al estudio de la estructura cardíaca y su impacto sobre las velocidades, presiones y gradientes. Pudimos llegar a evaluar la deformación miocárdica y predecir, precozmente, el compromiso de la función de bomba del ventrículo izquierdo. Una gran cantidad de trabajos científicos fue publicada correlacionando alteraciones anátomo-funcionales con escenarios clínicos.

Actualmente, tenemos la enorme posibilidad de evaluar la relación en sentido inverso. Es decir, qué sucede en nuestro corazón cuando se alteran las dinámicas de fluidos y la energía que esto genera. Si bien este tipo de evaluaciones se pueden realizar con resonancia 3D, ésta no siempre se encuentra disponible para la práctica de la rutina. Por otro lado, existen otros métodos similares de análisis de flujo intracardiaco, pero requieren el uso de contraste, son dependientes de ángulo o solo se pueden usar por medio de ultrasonografía transesofágica. (1)

Hasta hace un tiempo, la evaluación de la dinámica de fluidos con los ecógrafos convencionales se realizaba con la herramienta de Doppler espectral y color. Sin embargo, estos métodos presentan la limitación del análisis únicamente de la velocidad paralela a la dirección de haz de ultrasonido, los restantes componentes del complejo análisis de los flujos intracavitarios, no eran factibles de evaluar por esta modalidad. (1)

Ahora bien, para comprender este tipo de tecnología es conveniente realizar una revisión de algunos conceptos vinculados a la dinámica de fluidos, campos vectoriales y escalares.

Al momento de profundizar la evaluación de los flujos intracardiacos, por evaluación ecocardiográfica con transductor transtorácico, podemos incorporar un mapa vectorial del flujo sanguíneo y observar que dentro de la cavidad cardíaca recorre más de una dirección.

Como vemos en la Figura 1, la sangre al ingresar al ventrículo izquierdo y pasar por la válvula mitral

genera un anillo de vórtices en que, si los seleccionamos y analizamos en el plano bidimensional, veremos que algunos giran en sentido de las agujas del reloj y otros en el contrario. (1)

En el caso descrito, los vórtices giran en sentido antihorario en el espacio comprendido entre la valva posterior de la válvula mitral y la pared posterior del ventrículo izquierdo. Por otro lado, a nivel del tracto de salida y en mayor magnitud, se observan vórtices con giro en sentido horario.

Para comprender este fenómeno, nos parece adecuado, a continuación, definir algunos conceptos centrales:

**Vórtices:** magnitud física empleada en mecánica de fluidos útil para la cuantificación de la rotación, dado por un vector rotacional. (2)

**Dirección de rotación y velocidad angular:** si un objeto está rotando en dos dimensiones, es posible describir completamente la rotación con la velocidad angular. Una velocidad angular positiva indica que la rotación es en sentido contrario de las manecillas del reloj mientras un número negativo indica una rotación en el sentido de las manecillas del reloj. (2)

No obstante, para el flujo intracardiaco, la situación es un tanto más compleja. Necesitamos representar tanto la velocidad angular como la dirección en el espacio de tres dimensiones en el que el flujo sanguíneo está rotando. Para lograr esto, la rotación en tres dimensiones normalmente se describe usando un vector rotacional donde es representada tanto la magnitud como la dirección del vórtice. Para evaluar la dirección del vórtice, de manera sencilla, utilizamos la llamada "regla de la mano derecha". ¿En qué consiste? Se doblan los dedos de la mano derecha en la dirección de la rotación y se extiende el dedo pulgar. El vector que representa esta rotación en tres dimensiones está, por definición, orientado en dirección de dicho dedo. (2)

Otro punto importante para tener en cuenta es cómo se genera un mapa de vectores de velocidad. Esta técnica deriva de la utilización de dos modos, que en los últimos años han sido de gran utilidad, dentro de la evaluación ecocardiográfica: el Doppler Color y la evaluación de la deformación del VI por *speckle tracking*. Como se mencionó anteriormente, el Doppler color solo nos provee la velocidad paralela a los ases del ultrasonido y, por otro lado, podemos obtener de las técnicas



<https://creativecommons.org/licenses/by-nc-sa/4.0/>

de *speckle tracking*, las velocidades transversales del miocardio del VI. (3)

Es decir que la velocidad y la trayectoria de la sangre dentro del ventrículo izquierdo pueden ser representadas por medio de los vectores de la velocidad transversal del miocardio, como la velocidad longitudinal del flujo sanguíneo a través del modo color.

Otro punto para destacar, como se ve en la Figura 2 es que, teniendo la información de los vectores de velocidad de flujo, también se puede representar mediante un mapa de parametrización la magnitud y la dirección de los vórtices generados en un ciclo cardíaco mediante un mapa de color. (4) En dicho mapa, por convención, el color azul representa a los vórtices que giran a favor de las agujas del reloj, y el rojo a los que giran en forma contraria

Además, gracias a los vectores de velocidad de flujo, y los valores de densidad y viscosidad de la sangre, podemos representar un tercer mapa de la energía cinética que permite estudiar los mayores niveles de energía que se generan en el VI, representados en color rojo. En un paciente sano los mayores niveles de energía, directamente proporcional a la variación de velocidad, se encuentran en el tracto de salida del ventrículo izquierdo. En la miocardiopatía dilatada, el análisis de la energía cinética muestra que los niveles de energía más altos se encuentran lejos del tracto de salida del

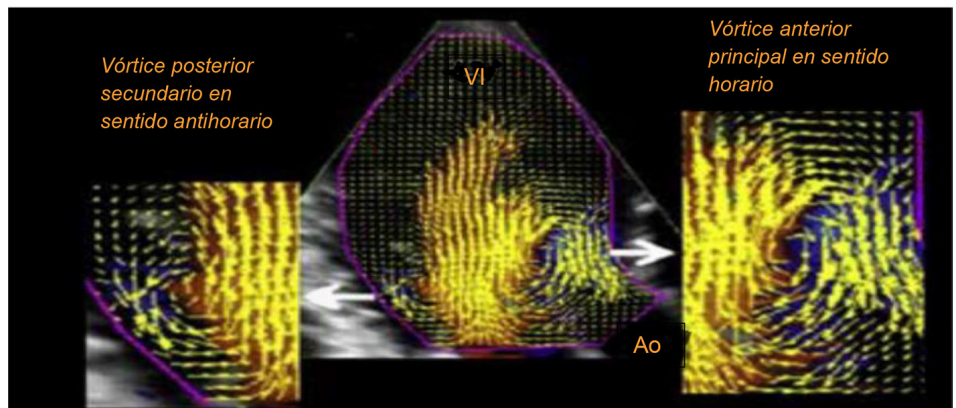
ventrículo izquierdo, al nivel del ápice ventricular. Entonces, al conocer la energía cinética, podemos evaluar la disipación de energía. Esta variable ha sido de gran utilidad para monitorear personas sanas y enfermas, y se demuestra que pacientes con miocardiopatías dilatadas presentaron menores valores de pérdida de energía en comparación con no enfermos Figura 3. (4)

Probablemente, donde más experiencia clínica se tiene con esta técnica es en el deterioro de la función sistólica del ventrículo izquierdo.

Un interesante trabajo presentado por el grupo de la Universidad de Padua encabezado y dirigido por el Dr. Donato Mele pudo mostrar las diferencias presentes en la dinámica de flujo intracavitario entre personas sanas y pacientes portadores de insuficiencia cardíaca. (5) El estudio reveló que eran reproducibles las diferencias presentes en los distintos parámetros de evaluación de dinámica de flujos intracavitarios. Por lo tanto, plantea un sostén científico relevante para considerar esta herramienta de alta utilidad.

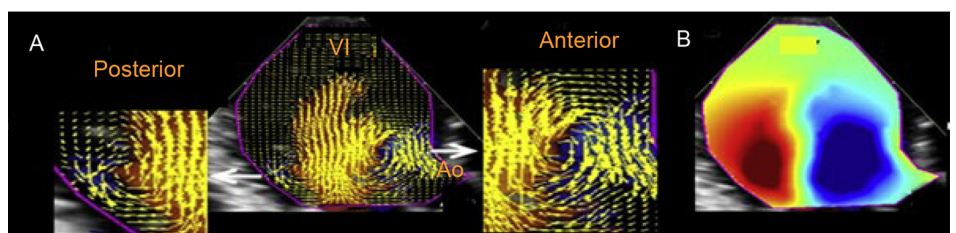
Los diversos escenarios clínicos en que la geometría anatómica puede afectarse es probable que impacten en la dinámica de los fluidos. Un ejemplo lo aportan la enfermedad coronaria y el infarto agudo de miocardio transmural: aquí se puede tener presente la extensión del infarto y la función sistólica del ventrículo izquierdo. En consecuencia, con estas variable, se ha podido

**Fig. 1.** Mapeo del campo de vectores, que destaca el diferente comportamiento rotacional de los vórtices anterior y posterior

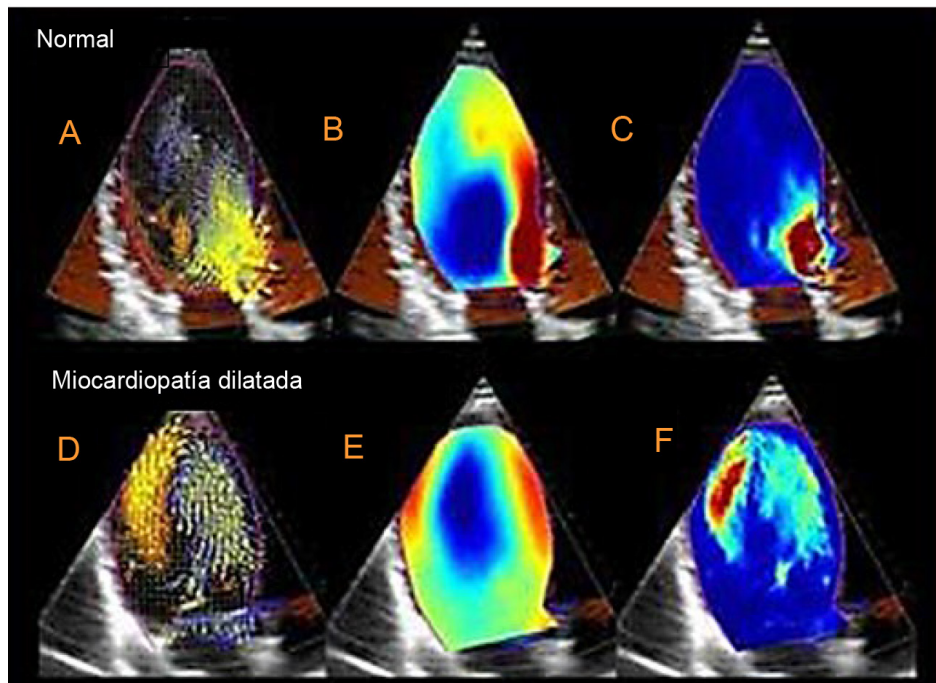


VI: ventrículo izquierdo. Ao: Aorta.

**Fig. 2.** A la izquierda (A), mapa del campo vectorial de vórtices generados en el VI. A la derecha (B), mapa de parametrización de la magnitud y dirección de los vórtices



VI: ventrículo izquierdo. Ao: Aorta.



**Fig. 3.** Los paneles A y D proporcionan un ejemplo de representación del mapa de datos de vector de velocidad de flujo, en el que un campo de vector de velocidad 2D se representa como vectores superpuestos en el CFM (Color Flow Mode) tradicional. Los paneles B y E muestran un mapa paramétrico de circulación, en el que los vórtices se representan como regiones compactas coloreadas en azul (la rotación del vórtice es en sentido horario) o rojo (La rotación del vórtice es en sentido antihorario). Los paneles C y F proporcionan representaciones de mapas de energía cinética

demostrar que existe relación entre la extensión del evento isquémico, la disfunción regional y la función sistólica del ventrículo izquierdo con la turbulencia intraventricular y la fluctuación y disipación de la energía cinética, fenómeno que marca una diferencia relevante en el análisis e interpretación de las consecuencias y complicaciones de estos eventos. (6)

La enfermedad valvular, así como el reemplazo valvular, también han sido evaluados con esta tecnología, y se han demostrado los cambios en el sentido de giro de los vórtices en las válvulas mecánicas bivalvas. Los parámetros de disipación de energía cinética son mayores en los pacientes portadores de reemplazo valvular en comparación con individuos sanos. (7)

La respuesta a la resincronización cardiaca (8) la miocardiopatía hipertrófica, (9-11) la fibrilación auricular (12) y la detección de trombos apicales (6) fueron, también, analizados mediante esta tecnología, que ofrece un giro innovador a la explicación anatomofisiológica de la patología cardiovascular.

Una vez más, la conjunción del avance de la tecnología con la cardiología permite demostrar que la labor en forma conjunta define un rumbo en donde el destino es optimizar el diagnóstico del paciente.

## BIBLIOGRAFÍA

1. Fiorencis A, Pepe M, Smarrazzo V, Martini M, Severino S, Pergola V, et al. Noninvasive Evaluation of Intraventricular Flow Dynamics by the HyperDoppler Technique: First Application to Normal Subjects, Athletes, and Patients with Heart Failure. *J Clin Med* 2022;11:2216. <https://doi.org/10.3390/jcm11082216>

2. Gettys WE, Keller FJ, Skove MJ. Física clásica y moderna. 1era Edición, Mc Graw Hill, Madrid, 1991.

3. Sperlongano S, D'Andrea A, Mele D, Russo V, Pergola V, Carbone A, et al. Left Ventricular Deformation and Vortex Analysis in Heart Failure: From Ultrasound Technique to Current Clinical Application. *Diagnostics* 2021;11:892. <https://doi.org/10.3390/diagnostics11050892>

4. Mele D, Smarrazzo V, Pedrizzetti G, Capasso F, Pepe M, Severino S, et al. Intracardiac Flow Analysis: Techniques and Potential Clinical Applications. *J Am Soc Echocardiogr* 2019;32:319-32. <https://doi.org/10.1016/j.echo.2018.10.018>

5. Svalbring E, Fredriksson A, Eriksson J, Dyverfeldt P, Ebbens T, Bolger AF, et al. Altered diastolic flow patterns and kinetic energy in subtle left ventricular remodeling and dysfunction detected by 4D flow MRI. *PLoS One* 2016;11:e0161391. <https://doi.org/10.1371/journal.pone.0161391>

6. Agati L, Cimino S, Tonti G, Cicogna F, Petronilli V, Pedrizzetti G. Quantitative analysis of intraventricular blood flow dynamics by echocardiographic particle image velocimetry in patients with acute myocardial infarction at different stages of left ventricular dysfunction. *Eur Heart J Cardiovasc Imaging* 2014;15:1203-12. <https://doi.org/10.1093/ehjci/jeu106>

7. Faludi R, Szulik M, D'hooge J, Herijgers P, Rademakers F, Pedrizzetti G, et al. Left ventricular flow patterns in healthy subjects and patients with prosthetic mitral valves: an in vivo study using echocardiographic particle image velocimetry. *J Thorac Cardiovasc Surg* 2010;139:1501-10. <https://doi.org/10.1016/j.jtcvs.2009.07.060>

8. Mele D, Nardoza M, Malagù M, Leonetti E, Fragale C, Rondinella A, et al. Left Ventricular Lead Position Guided by Parametric Strain Echocardiography Improves Response to Cardiac Resynchronization Therapy. *J Am Soc Echocardiogr* 2017;30:1001-11. <https://doi.org/10.1016/j.echo.2017.06.012>

9. Prinz C, Lehmann R, Brandao da Silva D, Jurczak B, Bitter T, Faber L, et al. Echocardiographic particle image velocimetry for the evaluation of diastolic function in hypertrophic nonobstructive cardiomyopathy. *Echocardiography* 2014;31:886-9. <https://doi.org/10.1111/echo.12487>

10. Maragiannis D, Alvarez PA, Schutt RC, Chin K, Buergler JM, Little SH, et al. Vortex formation time index in patients with hypertrophic cardiomyopathy. *JACC Cardiovasc Imaging* 2016;9:1229-31. <https://doi.org/10.1016/j.jcmg.2015.10.009>
11. Ro R, Halpern D, Sahn JD, Homel P, Arabadjian M, Lopresto C, et al. Vector flow mapping in obstructive hypertrophic cardiomyopathy to assess the relationship of early systolic left ventricular flow and the mitral valve. *J Am Coll Cardiol* 2014;64:1984-95. <https://doi.org/10.1016/j.jacc.2014.04.090>
12. Park KH, Son JW, Park WJ, Lee SH, Kim U, Park JS, et al. Characterization of the left atrial vortex flow by two-dimensional transesophageal contrast echocardiography using particle image velocimetry. *Ultrasound Med Biol* 2013;39:62-71. <https://doi.org/10.1016/j.ultrasmedbio.2012.08.013>