

Infección tardía de marcapasos: sepsis por estafilococo y cándida

GUILLERMO SUÁREZ, LAURA FLOR, FERNANDO SOKN, ANDRÉS AHUAD, JORGE TRONGÉ

Recibido: 4/05/2004
Aceptado: 26/07/2004
Dirección para separatas:
Valle 588 - 3° "C"
(1426) Buenos Aires, Argentina
E-mail: guillesua@hotmail.com

RESUMEN

La infección tardía de un marcapasos definitivo es una complicación poco frecuente y a menudo asociada con infección del catéter. El desarrollo de endocarditis infecciosa, tromboembolia pulmonar o sistémica y septicemia puede aparecer durante su evolución, con alta morbilidad y mortalidad. Presentamos el caso de un paciente de 69 años con marcapasos definitivo colocado hace 3 años y que desarrolla septicemia, causada por una rara asociación entre estafilococo y *Candida*.

REV ARGENT CARDIOL 2005;73:228-230.

Palabras clave

> Marcapasos - Sepsis - Estafilococo - *Candida*

INTRODUCCIÓN

La infección relacionada con un marcapasos permanente es una complicación poco frecuente pero potencialmente grave, sobre todo si es tardía y si se acompaña de compromiso del estado general del paciente. Se presenta el caso de un paciente de 69 años con marcapasos definitivo colocado hace 3 años y que desarrolla septicemia, causada por una rara asociación entre estafilococo y *Candida*.

CASO CLÍNICO

Paciente de 69 años que consulta en guardia por presentar disnea progresiva, tos mucosa, dolor abdominal, fiebre y mala perfusión periférica e ingresa con diagnóstico de sepsis.

Presentaba los antecedentes de hipertensión arterial en tratamiento con atenolol 50 mg y amlodipina 5 mg, tabaquista con criterios de EPOC, marcapasos definitivo bicameral colocado hace 3 años por enfermedad del nódulo sinusal, trombosis venosa profunda hace 2 años con FA paroxística y anticoagulación crónica oral, adenoma hipofisario operado hace 15 años y por el cual se encontraba en tratamiento con levotiroxina, testosterona, hidrocortisona y carbergolina.

Examen físico

Tensión arterial 100/60 mm Hg, temperatura 37,5°C, frecuencia respiratoria 24', frecuencia cardíaca 110'. Livideces y dermatitis ocre en miembros inferiores con cianosis central, disminución del relleno capilar unguear, onicomiosis, precordio quieto, primer ruido variable, segundo ruido presente, sin soplos, ingurgitación yugular de 2/3, buena entrada de aire pulmonar con disminución del murmullo vesicular.

Estudios complementarios

Electrocardiograma: ritmo de FA, frecuencia 115', sin otros datos relevantes.

Laboratorio (datos positivos): glóbulos blancos 15.200, urea 191, creatinina 3,78, RIN 7,43.

Radiografía de tórax: aumento de la trama vascular intersticial hiliar e infiltrados alveolares con predominio en base izquierda (Figura 1).

Tomografía de tórax: infiltrado perihiliar y basal izquierdo con derrame pleural (Figura 2).

Ecografía abdominal: constata hepatomegalia.

ETT: diámetros y función ventricular izquierda y derecha normales. Se observa catéter de marcapasos auricular y ventricular sin vegetaciones, pericardio libre y de aspecto normal.

ETE: no se observan vegetaciones valvulares ni en los catéteres del marcapasos.

Hemocultivos: cocos grampositivos agrupados. *Staphylococcus aureus*.

Durante las primeras 48 horas desarrolla flogosis del bolsillo del marcapasos.

Ecografía de partes blandas: se observa colección en tejido celular subcutáneo suprayacente al marcapasos de aproximadamente 26 × 27 × 8 mm predominantemente anecoica y con ecos en su interior. Se intenta la punción de partes blandas para toma de muestras, la cual no es satisfactoria (Figura 3).

Evolución

A las 48 horas del ingreso se coloca un marcapasos transitorio por vía yugular derecha y se procede a retirar el generador del marcapasos definitivo y se constata líquido seropurulento abundante que se envía para cultivo y antibiograma. Se observa el generador totalmente libre en el absceso; no se pudo retirar el catéter en el primer intento, por lo que se lavó la cavidad, se reintrodujeron los cables y se retiraron en un segundo tiempo con set de extractores.

El cultivo de bolsillo informa *Staphylococcus aureus* y especies de *Candida* y el del cable, especies de *Candida*.

Se instituyó tratamiento antibiótico con vancomicina, rifampicina y anfotericina B, pese a lo cual el paciente continuó con empeoramiento del estado general y falleció en shock séptico.

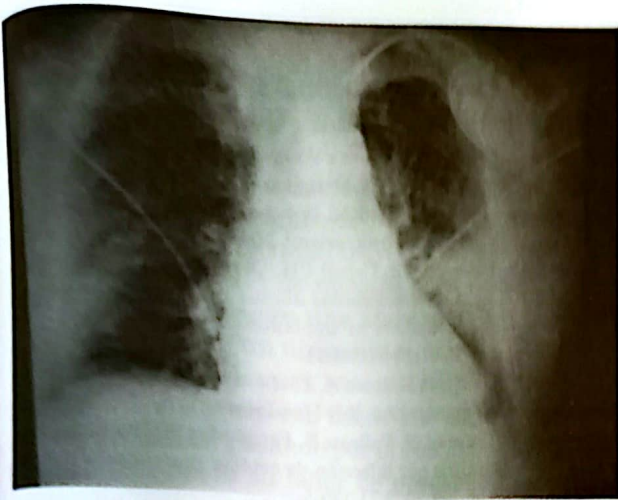


Fig. 1. Radiografía de tórax en la que se observa infiltrado alveolar con predominio en base izquierda.

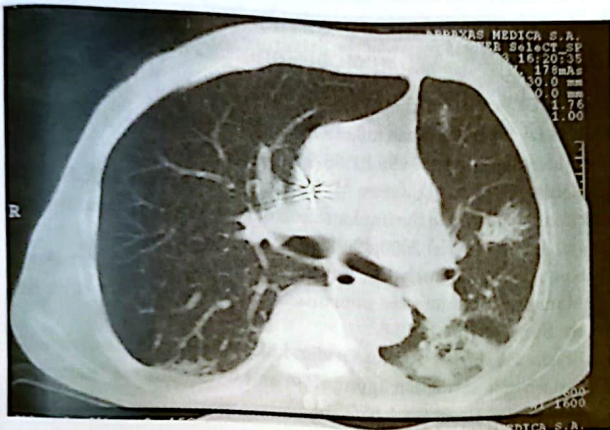


Fig. 2. Corte tomográfico en el que se observa el mismo infiltrado con predominio en base izquierda.

ABREVIATURAS

- EPOC Enfermedad pulmonar obstructiva crónica
- ETE Ecocardiograma transesofágico
- ETT Ecocardiograma transtorácico
- FA Fibrilación auricular



DISCUSIÓN

La incidencia general de infecciones relacionadas con marcapasos varía entre el 0,5% y el 12% en la mayor parte de la bibliografía. (1-3) Si tenemos en cuenta sólo las publicaciones desde el año 1980, no superan el 5,7% (4) y en aquellas que cursan con bacteriemia y hemocultivos positivos, la incidencia se aproxima al 4%; en la mayoría de los casos, el germen causal es *Staphylococcus aureus* o estafilococo coagulasa negativo, con mayor mortalidad en las formas de aparición tardía al implante del generador (mayor de un año) y cuya incidencia no supera el 0,5%. (1, 3, 5)

Son factores de riesgo independientes la presencia de diabetes, el tratamiento con corticoides y la anticoagulación crónica, estos dos últimos presentes en el paciente de esta presentación. (1, 6)

Dentro de las posibles puertas de entrada, el paciente no presentaba ninguna evidente, aunque se postula que la colonización hematogena pudo deberse a microtraumatismos del bolsillo y a la onicomiosis, entre otras. (7, 8)

La presentación en general suele ser insidiosa, (9) tal como ocurrió en nuestro paciente y no necesariamente con flogosis del bolsillo. Con respecto a los gérmenes causales, la infección por estafilococo es la norma; (10, 11) este caso muestra en forma

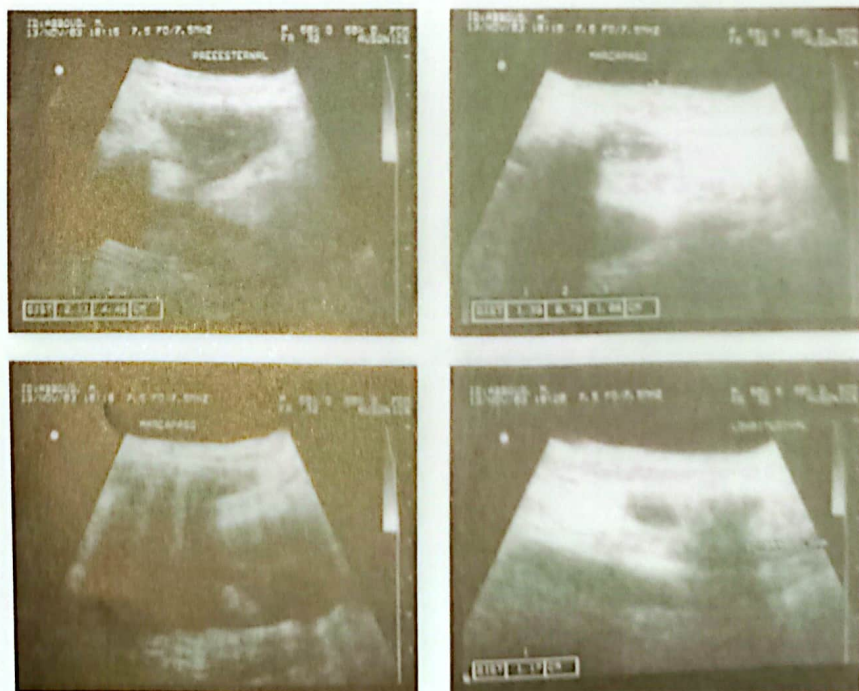


Fig. 3. Ecografía de partes blandas en la que se observa imagen anecoica (colección en tejido celular subcutáneo) con ecos en su interior (correspondientes al generador del marcapasos).

distintiva asociación con candidemia y rescate de cándidas en el cultivo del catéter, hallazgo éste que es sumamente infrecuente ya que no hay series comunicadas en infecciones crónicas de marcapasos con este tipo de asociaciones. (1, 9, 10)

La mayoría de las revisiones recomiendan la extracción completa del marcapasos (generador y cables), ya sea con esternotomía con circulación extracorpórea o sin ella o desbridamiento del generador y tracción de los cables, con tratamiento antibiótico local y sistémico. (1, 8, 10)

El caso que presentamos llama nuestra atención debido a la baja incidencia de infección tardía de marcapasos, la rara asociación de estafilococo y cándida y nos alerta sobre la necesidad de evaluar en forma precoz a todo paciente que curse con bacteriemia y que sea portador de un marcapasos definitivo dada su insidiosa forma de presentación.

SUMMARY

Late Pacemaker Infection: Sepsis due to *Staphylococcus* and *Candida*

Late permanent pacemaker infection is an infrequent complication usually associated to catheter infection. The development of complications such as infectious endocarditis, pulmonary or systemic infectious embolism and sepsis involve high morbidity and mortality. We present a case report of a 69 year old male patient with a three years ago implanted pacemaker, who developed an infectious complication due to an uncommon association of *Staphylococcus* and *Candida*.

Key words: Pacemaker - Sepsis - *Staphylococcus* - *Candida*.

BIBLIOGRAFÍA

1. Philippe Eggimann and Francis Waldvogel. Pacemaker and defibrillator infections. Francis A Waldvogel and Alan L Bisno. *Infections Associated with Indwelling Medical Devices*, 3rd ed. ASM Press, University Hospitals of Geneva, Switzerland, 2000; Chapter 12; p. 247-64.
2. Chamis AL, Peterson GE, Cabell CH, Corey GR, Sorrentino RA, Greenfield RA, et al. *Staphylococcus aureus* bacteremia in patients with permanent pacemakers or implantable cardioverter-defibrillators. *Circulation* 2001;104:1029-33.
3. Da Costa A, Kirkorian G, Isaaz K, Touboul P. Secondary infections after pacemaker implantation. *Rev Med Interne* 2000;21:256-65.
4. Gorocito M, Carreau H, Vallejos R, Fernández A, Struminger M, Prieto N. Endocarditis por infección de catéter marcapasos definitivo. *Rev Argent Cardiol* 2003;71:122-5.
5. Mokaddem A, Bachraoui K, Sdiri W, Kachboura S, Boujnah MR. Pacemaker infections. *Tunis Med* 2002;80:509-14.
6. Consenso de Endocarditis Infecciosa. *Rev Argent Cardiol* 2002;70:50 (Supl).
7. Delpierre S, Le Heiget H, Sauvaget F, Sevin E, Montagne O, Lejone JL. Systemic infection due to implanted leads of a cardiac pacemaker. Apropos of a case and review of the literature. *Ann Med Interne (Paris)* 1999;150:265-8.
8. Voet JG, Vandekerckhove YR, Muyldermans LL, Missault LH, Matthys LJ. Pacemaker lead infection: report of three cases and review of the literature. *Heart* 1999;81:88-91.
9. Dheedene M, Klug D, Jarwe M, Kouakam C, Marquie C, Kacet S. Infections secondary to the implantation of a pacemaker: update. *Ann Cardiol Angeiol (Paris)* 2000;49:230-7.
10. Samuels LE, Samuels FL, Kaufman MS, Morris RJ, Brockman SK. Management of infected implantable cardiac defibrillators. *Ann Thorac Surg* 1997;64:1702-6.
11. Bracke FA, Meijer A, van Gelder LM. Pacemaker lead complications: when is extraction appropriate and what can we learn from published data? *Heart* 2001;85:254-9.