

Aneurisma aterosclerótico del cayado aórtico

ARNALDO MILANI, DIEGO MONTERO, JORGE O. CAVIGLIA

Paciente masculino de 80 años con antecedentes de hipertensión y tabaquismo que consulta por dolor torácico de varios meses de evolución. En la radiografía de tórax (Figura 1) se observa una imagen sobre el botón aórtico compatible con aneurisma del cayado. En la angiorresonancia cardíaca y de grandes vasos (Figura 2) se constata una dilatación sacular de 4,9 cm de diámetro que emerge de la cara anterior del cayado aórtico y en la proximidad de la arteria subclavia izquierda. En la cirugía se comprobó un aneurisma sacular aterosclerótico del cayado con trombos en su interior.

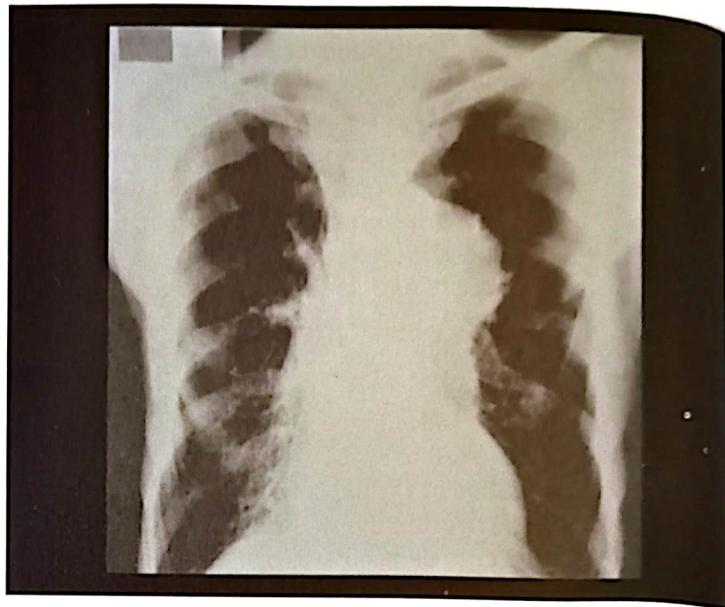


Fig. 1

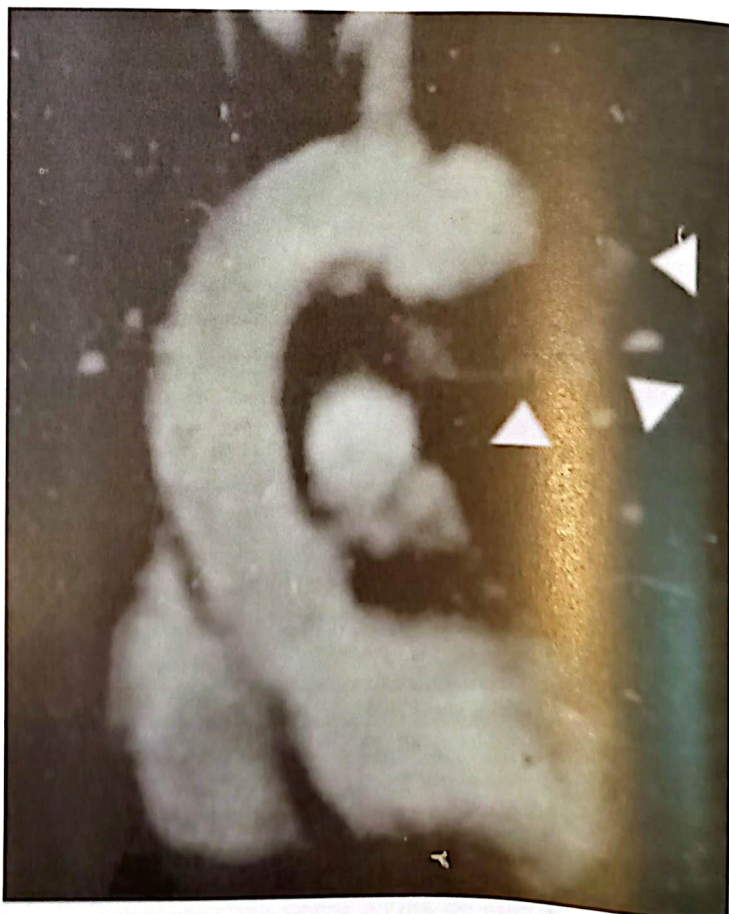

Fig. 2