

Síndrome de “flip”, un nuevo mecanismo de macrodesalojo de electrodos de dispositivos de estimulación cardíaca

“Flip” Syndrome, a new Mechanism of Lead Macrodislodgement of Cardiac Stimulation Devices

JUAN F. BETANCOURT¹, LAUREN S. CALVO-BETANCOURT¹, RICARDO BOHÓRQUEZ¹, DAVID G. DAVID-PARDO¹, JOSÉ P. LÓPEZ-LÓPEZ¹, MARTIN REBOLLEDO-DEL TORO¹

El desalojo del electrodo y la consiguiente disfunción se encuentran entre las complicaciones más infrecuentes tras la implantación de un dispositivo cardíaco permanente, como un marcapasos, con una incidencia del 1,7%. (1) Su aparición puede estar relacionada con la manipulación externa del dispositivo, una fijación inadecuada en el plano muscular, y una amplia relación área de bolsillo/área de generador, entre otras. (1) Se han descrito múltiples síndromes de macrodesplazamiento y rotación del dispositivo y los electrodos, entre los que se encuentran los síndromes de *reel*, *twiddler* y *ratchet*.

Describimos el caso de una mujer de 64 años que ingresó al servicio de urgencias con 10 horas de dolor torácico, palpitaciones y “vibraciones” en el pecho, sin otros síntomas. La paciente tenía antecedentes de enfermedad coronaria y cardiopatía isquémica, que desencadenó falla cardíaca con fracción de eyección ventricular izquierda reducida (26%).

Cinco meses antes del ingreso actual se le había colocado un cardiodesfibrilador implantable (CDI) bicameral para prevención primaria de muerte súbita cardíaca, mediante acceso por disección de la vena cefálica. Los electrodos se fijaron al plano muscular con puntos independientes de sutura no absorbible sobre los tambores de fijación, y el dispositivo se fijó al plano muscular con un punto de sutura no absorbible, sin complicaciones. Sin embargo, la paciente mencionaba una sensación de quemazón en el bolsillo del dispositivo cada noche y, en consecuencia, realizaba un “masaje” con movimientos rotatorios en sentido antihorario y horario sobre la carcasa del generador. Además, no asistió a las citas de revisión del dispositivo tras su implante. Su examen físico no presentaba hallazgos significativos.

El electrocardiograma inicial mostró un ritmo de marcapasos en modo DDD con adecuada estimulación auricular, fallo del sensado ventricular y pseudofusiones frecuentes. Se realizó un ecocardiograma transtóraco en el que se observó el ventrículo derecho sin electrodo en su interior. En la radiografía de tórax se evidenció desplazamiento de electrodos; el electrodo auricular se encontraba en la aurícula derecha bajo tracción y el electrodo ventricular estaba en la vena cava superior (Figura 1a). Además, se observaron los electrodos enrollados alrededor de la carcasa. Interesantemente, se evidenció una rotación de 180 grados del dispositivo en su eje sagital; después, la rotación se confirmó al comparar la ubicación del conector con la radiografía tomada en el postoperatorio inmediato del implante (Figura 1b). Por lo tanto, se sospechó que el desalojo de los electrodos correspondía a un mecanismo mixto, incluyendo el síndrome de *ratchet* y *reel*. Se revisó el dispositivo, encontrándose batería normal y disfunción por defectos de sensado y captura de los electrodos auricular y ventricular. No se registraron arritmias ni descargas como alertas vibratorias activas, por lo que los síntomas no estaban relacionados con la descarga del dispositivo.

Posteriormente, la paciente fue trasladada a la unidad de cuidados coronarios. Al día siguiente se programó para explante e implante del CDI y reposicionamiento de los electrodos bajo guía fluoroscópica. Durante el procedimiento, se confirmaron los hallazgos previamente descritos en la radiografía de tórax. Estos incluían un desplazamiento del CDI de 180° en el eje sagital con la marca del dispositivo dirigida hacia la región posterior (en el momento del implante se había dejado esta zona hacia la región anterior), el punto de fijación de la carcasa se encontraba suelto, había una

REV ARGENT CARDIOL 2024;92:165-167. <http://dx.doi.org/10.7775/rac.es.v92.i2.20756>

Dirección para correspondencia: David G. David-Pardo. davidd@javeriana.edu.co - Carrera 7 #40 - 62, Hospital Universitario San Ignacio, Departamento de Cardiología. Bogotá, Colombia



<https://creativecommons.org/licenses/by-nc-sa/4.0/>

©Revista Argentina de Cardiología

¹ Departamento de Medicina Interna, Unidad de Cardiología, Pontificia Universidad Javeriana, Hospital Universitario San Ignacio, Bogotá, Colombia.

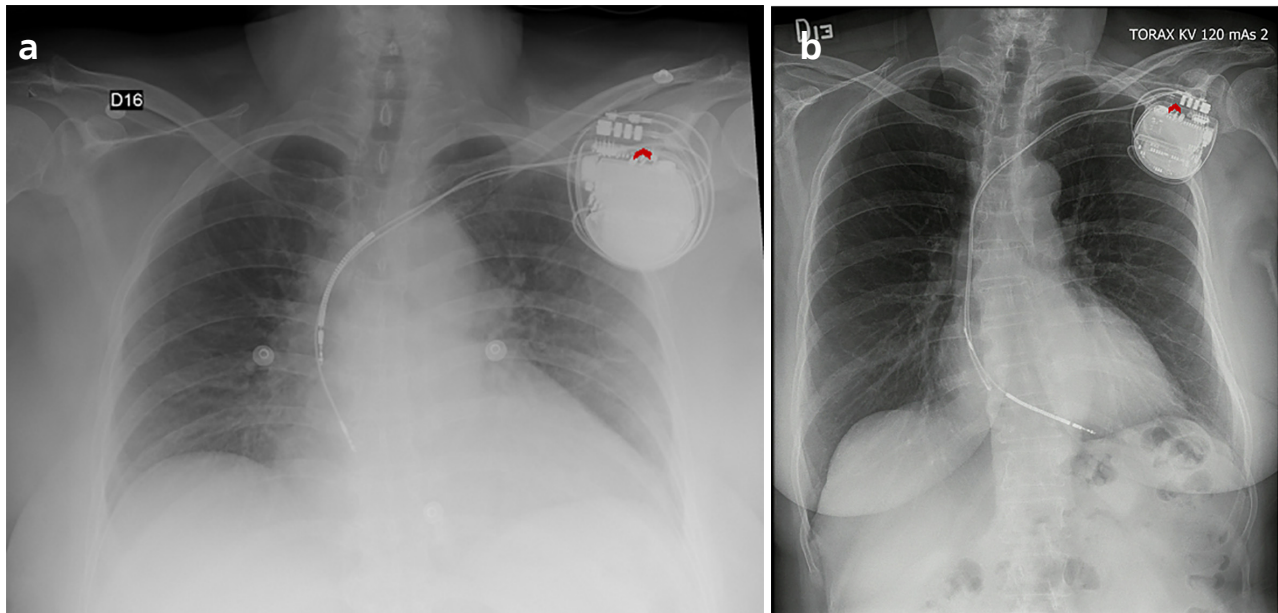


Fig. 1a. Radiografía de tórax inicial, a la llegada a Urgencias. Se evidencia el desplazamiento de los electrodos; el auricular se encuentra traccionado en la aurícula derecha y el ventricular se observa en la vena cava superior. Se confirman los síndromes de *reel* y de *ratchet*. Se observan los conectores de los electrodos dirigidos lateralmente (cabeza de flecha), por lo que se sospecha una rotación de 180° del dispositivo en su eje sagital. **1b.** Radiografía de tórax en el postoperatorio inmediato del implante de CDI, cinco meses antes de su llegada a Urgencias. Se observan los conectores de los electrodos dirigidos hacia medial (cabeza de flecha).

retracción de los electrodos con rotación en sentido horario en eje corto del CDI (*reel*) y un mecanismo de rueda dentada sobre el capuchón fijador (*ratchet*).

También se documentó un deterioro evidente de los electrodos y de sus mecanismos de fijación endocárdica, por lo que fue necesaria su extracción completa. Dada la extensa estenosis vascular se decidió la inserción de un único electrodo ventricular, por lo que el dispositivo resultante tenía configuración unicameral. El procedimiento finalizó sin complicaciones. La radiografía de tórax post procedimiento mostró un posicionamiento adecuado de los electrodos y el generador, por lo que la paciente fue dada de alta en las siguientes 24 horas.

Se han descrito tres síndromes diferentes en la literatura (Figura 2):

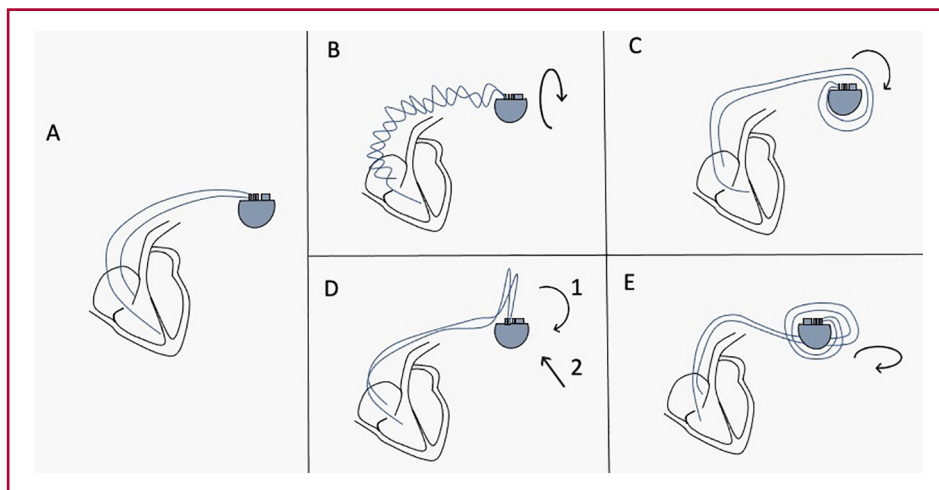
- El síndrome de *twiddler* es producido por la rotación del generador sobre su eje largo (axial), que correspondería al eje “X” en el sistema de coordenadas cartesianas, con enrollamiento o torsión del cable (característicamente en forma de trenza). Esto resulta en el desplazamiento o fractura del electrodo, y, en consecuencia, la disfunción del dispositivo. (2)
- El síndrome de *reel* ocurre debido a la rotación del generador del marcapasos en su eje transversal (eje corto), que correspondería al eje “Z” en el sistema de coordenadas cartesianas, con el subsiguiente enrollamiento (*reel*) de los cables del marcapasos alrededor del generador. (3)

- El mecanismo de *ratchet* se produce por una retracción inicial del cable, seguida de un mecanismo de trinquete (rueda dentada). Es causado por la retracción progresiva de los cables de sus protecciones de fijación, sin torcerse o enrollarse alrededor del dispositivo. Además, se asocia a un desplazamiento lateral del generador en el plano frontal. (1)

En nuestra paciente, se consideró que la realización de masajes repetitivos en la zona del dispositivo para aliviar la sensación de “ardor” ocasionó la rotación progresiva del generador. Si bien el enrollamiento de los cables alrededor, conocido como síndrome de *reel*, y el desplazamiento lateral del generador a lo largo del plano frontal, conocido como síndrome de *ratchet*, pueden explicar el desplazamiento del cable y la disfunción del dispositivo, en este caso particular se observó un mecanismo distinto. Se trató de una macrorrotación no reportada previamente en la literatura, donde el generador se voltea 180 grados en su eje sagital, lo que correspondería al eje “Y” en el sistema de coordenadas cartesianas. Como resultado, las letras de marcación quedaron orientadas hacia la región posterior, favoreciendo la retracción y el desplazamiento de los electrodos (Figura 2). Por ello, se propone denominar a este fenómeno como síndrome o mecanismo de “flip” (voltear).

El diagnóstico se realiza mediante radiografía de tórax y el tratamiento depende del mecanismo subyacente. En el caso del síndrome de *reel*, la reacomodación de los electrodos es la estrategia más frecuente. Por

Fig. 2. **A.** Disposición normal de electrodos y generador. **B.** Mecanismo de *twiddler*. **C.** Mecanismo de *reel*. **D.** Mecanismo de *ratchet*. **E.** Nuevo mecanismo descrito con rotación en el eje sagital de 180°: mecanismo de *flip*.



otro lado, en el síndrome de *twiddler* los electrodos se reemplazan en la mayoría de los casos debido a la mayor frecuencia de fractura/daño del electrodo. Adicionalmente, en algunos casos puntuales se puede remodelar el bolsillo del dispositivo. Se han propuesto varias estrategias para evitar la rotación del dispositivo, como la creación de un bolsillo pequeño, la implantación subpectoral del dispositivo, el uso de suturas de fijación no absorbibles o de poliéster, y el uso de cables de fijación activa e incluso la inmovilización de la extremidad superior en la primera semana después del implante. (4)

En conclusión, este caso enfatiza la importancia de las recomendaciones de cuidado del dispositivo y el seguimiento oportuno y estrecho de los pacientes en los primeros 2 a 3 meses tras el implante del dispositivo o la monitorización remota que permite la detección precoz de disfunción del dispositivo, con el fin de identificar conductas de riesgo y así evitar complicaciones como las descritas en nuestra paciente. Además, presentamos un mecanismo de macrorrotación del dispositivo en su eje sagital, no descrito previamente en la literatura, al cual proponemos denominar síndrome o mecanismo de “*flip*” (voltear).

Consideraciones éticas

Se obtuvo consentimiento informado por parte de la paciente.

Declaración de conflicto de intereses

Los autores declaran que no tienen conflicto de intereses.

(Véanse formularios de conflicto de intereses de los autores en la Web).

Financiamiento

Este trabajo no contó con financiamiento

BIBLIOGRAFIA

1. Bellinge JW, Petrov GP, Taggu W. Reel syndrome, a diagnostic conundrum: a case report. *Eur Heart J Case Rep.* 2021;5:ytab394. <https://doi.org/10.1093/ehjcr/ytab394>
2. Bayliss CE, Beanlands DS, Baird RJ. The pacemaker-twiddler's syndrome: a new complication of implantable transvenous pacemakers. *Can Med Assoc J.* 1968;99:371-3.
3. Carnero-Varo A, Pérez-Paredes M, Ruiz-Ros JA, Giménez-Cervantes D, Martínez-Corbalán FR, Cubero-López T, et al. “Reel Syndrome”: a new form of Twiddler's syndrome? *Circulation.* 1999;100:e45-6. <https://doi.org/10.1161/01.cir.100.8.e45>
4. Díaz JC, Mejía-Zuluaga M, Aristizábal JM, Marín JE, Velásquez JE, Uribe William et al. A lost cable: “reel” syndrome. *Rev Mex Cardiol.* 2017;29:41-4.