

Papel de la ablación por radiofrecuencia en el tratamiento del aleteo auricular típico: experiencia inicial en 100 casos consecutivos

MARCELO E. HELGUERA, GUILLERMO DE ELIZALDE, GUSTAVO MAID, MAGDALENA DEL GAUDIO, OSCAR LAIME, SERGIO L. PINSKI*, GIANNI CORRADO

RESUMEN

El aleteo auricular (AA) es una arritmia de difícil manejo terapéutico por la alta recurrencia y la baja eficacia de las drogas antiarrítmicas. La ablación del istmo cavotricuspidé (ICT) se postuló como una alternativa terapéutica para el tratamiento del AA istmo-dependiente. Se presentan los resultados, las complicaciones y las recurrencias del aleteo y la fibrilación auricular (FA) luego de la ablación del ICT. Se realizaron 103 procedimientos en 100 pacientes consecutivos con AA típico. El punto final (*end point*) de la ablación fue obtener el bloqueo bidireccional del ICT. De los 100 pacientes sometidos a la ablación del aleteo, 32 tenían historia previa de FA (32%). El éxito primario fue del 96%. La recurrencia de aleteo en el seguimiento (14 ± 9 meses) fue del 3%. La recurrencia total de FA fue del 21% (21 pacientes). Diecisiete de estos 21 pacientes (81%) tenían historia previa de FA. Además, de los 32 pacientes con antecedentes de FA, 17 (53%) presentaron recurrencias de la arritmia. Ocurrieron complicaciones mayores en 3 pacientes y menores en uno, todas ellas resueltas sin secuelas permanentes. La inversión de la polaridad de los electrogramas de la aurícula derecha lateral baja al bloquearse el ICT es un marcador útil para reconocer el bloqueo del istmo, así como la desaparición del (*bracketing*) en el catéter multipolar ubicado en el anillo tricuspídeo. La ablación del ICT con bloqueo bidireccional de la conducción es altamente eficaz en la curación del AA. El procedimiento es seguro y la incidencia de complicaciones es baja. La recurrencia del aleteo es infrecuente, pero en los pacientes con antecedentes de FA puede presentarse. La ablación debería considerarse una de las alternativas de primera elección en el tratamiento de los pacientes con AA típico recurrente. *REV ARGENT CARDIOL* 2001; 69: 393-401.

Palabras clave Ablación - Radiofrecuencia - Aleteo auricular - Fibrilación auricular - Arritmia cardíaca - Humanos

INTRODUCCION

La ablación por radiofrecuencia se convirtió en una opción terapéutica de primera línea para el tratamiento curativo de un gran número de arritmias cardíacas supraventricular y ventriculares. (1) Dentro de las arritmias supraventriculares, el aleteo auricular (AA) es una de las más prevalentes. Esto se debe al incremento en la expectativa de vida de la población y a la prevalencia creciente de hipertensión arterial y de insuficiencia cardíaca, patologías que predisponen a la fibrilación auricular (FA) y al AA. (2)

La ablación del AA se desarrolló posteriormente a las primeras ablaciones, (3, 4) como la ablación completa del nodo AV, de la vía lenta en reentrada nodal y de vías anómalas en el síndrome de Wolff-Parkinson-White (WPW). La dilucidación del circuito anatómico del aleteo típico en la aurícula derecha identificó el istmo cavotricuspidé (ICT) como el blanco ideal para su ablación. El número de ablaciones de AA se incrementó rápidamente y en la actualidad es uno de los procedimientos más frecuentes en los laboratorios de electrofisiología.

Recientemente algunos estudios comparativos entre la ablación y la terapia antiarrítmica, como primera línea de tratamiento del aleteo auricular, sugirieron la superioridad de la ablación sobre el tratamiento antiarrítmico crónico. Los pacientes ablacionados presentaron mejor control de la arritmia, mejor calidad de vida, menor incidencia de FA y menor número de internaciones en el seguimiento. (5, 6)

En el presente artículo se detallan los resultados, las complicaciones y las recurrencias asociadas con la ablación del AA típico también llamado *istmo-dependiente*, ya sea con rotación antihoraria u horaria alrededor del anillo tricuspídeo.

MATERIAL Y METODOS

Población

La población en estudio corresponde a todos los pacientes consecutivos sometidos a ablación por radiofrecuencia de AA típico en el Hospital Italiano de Buenos Aires desde enero de 1998 hasta marzo de 2001.

En total se realizaron 103 procedimientos en 100 pacientes. Tres pacientes tuvieron recurrencia del aleteo durante el seguimiento y requirieron dos procedimientos. Hubo 76 hombres y la edad media de la población fue de 64 ± 13 años (rango 12 a 93). El peso promedio de los pacientes fue de 80 ± 15 kilogramos (rango 44 a 130) (Tabla 1).

Tipos de aleteos

Todos los pacientes presentaban aleteo istmo-dependiente o *típico*. De ellos, 87 tenían aleteo con rotación antihoraria, 7 tenían aleteo con rotación horaria y 6 tenían ambos tipos. En 5 pacientes, además del AA típico se documentó una segunda arritmia auricular que en la mayoría de los casos fue ablacionada durante el mismo procedimiento. Tres pacientes presentaron taquicardias auriculares focales, un paciente presentó una taquicardia reentrante ortodrómica mediada por una vía accesoria oculta lateral izquierda y un paciente presentó un aleteo de la aurícula izquierda (no ablacionado por ser portador de una prótesis mecánica en posición mitral).

Cardiopatía

La hipertensión arterial, aislada o en combinación, fue la patología más prevalente en la población tratada (59 pacientes). Otras patologías cardíacas fueron la enfermedad coronaria en 17 pacientes (13 de ellos con IAM previo), 27 pacientes con algún grado de disfunción ventricular (isquémica o no isquémica), valvulopatías en 7 pacientes (reemplazo mitral en 4, reemplazo aórtico en 2 y reemplazo tricuspídeo en 1), cardiopatías congénitas reparadas en 5 pacientes (2 tetralogías de Fallot, una comunicación interauricular, una comunicación interventricular y un retorno venoso anómalo parcial), cor pulmonale en 2 pacientes y postrasplante cardíaco en un paciente (en cuyo caso el istmo es entre el anillo tricuspídeo y la línea de sutura de la aurícula derecha baja). (7)

Drogas antiarrítmicas

Preablación del aleteo, los pacientes fueron tratados con un promedio de $1,78 \pm 0,72$ drogas antiarrítmicas (rango 0 a 5 drogas), excluidos los betabloqueantes, los bloqueantes cálcicos y la digital. Dentro de las drogas antiarrítmicas, la amiodarona se utilizó en 74 pacientes, sola o en combinación. Otras drogas utilizadas fueron la propafenona, la flecainida, el sotalol, la quinidina, la disopiramida y la procainamida.

Protocolo del estudio electrofisiológico y de la ablación por radiofrecuencia

El procedimiento se realizó con el paciente en ayunas y habiendo suspendido todas las drogas antiarrítmicas durante por lo menos 5 vidas medias, excepto la amiodarona, que en general se continuó hasta el día de la ablación. El procedimiento se realizó con sedación consciente con midazolam y fentanilo. En los pacientes con antecedentes de FA se realizó un ecocardiograma transesofágico el día previo a la ablación para documentar la ausencia de trombos intracavitarios. En el paciente que estuviera recibiendo anticoagulación oral, ésta se suspendió 3 a 4 días antes de la ablación. No se utilizó en forma sistemática anticoagulación con heparina EV durante el procedimiento, ni se administró profilaxis antibiótica, excepto en los pacientes portadores de prótesis valvulares cardíacas.

En todos los casos el equipo de fluoroscopia (Bioelec 9600, USA) se ajustó para entregar fluoroscopia pulsada y a dosis baja (70 a 90 kV y 0,7 a 0,9 mA). Mediante triple acceso percutáneo en la vena femoral derecha, se posicionaron 3 catéteres en los siguientes lugares anatómicos: un catéter cuadripolar 6 F deflexionable en el seno coronario, un catéter isodecapolar (20 polos; 10 bipolos) 7 F Livewire™ (Daig, USA) o Halo™ (Cordis Webster, USA) alrededor del anillo tricuspídeo y un catéter de ablación

Tabla 1
Características de la población (100 pacientes)

	Media	Rango
Edad (años)	64 ± 13	12-93
Sexo masculino (%)	76	
Peso (kg)	80 ± 15	44-130
Aleteo antihorario (%)	87	
Aleteo horario (%)	7	
Aleteo con ambas rotaciones (%)	6	
Drogas antiarrítmicas (n)	$1,78 \pm 0,72$	0-5

7 F Blazer XP™ curva larga (EPT Boston Scientific, USA) con punta de 4,8 o 10 mm para ablacionar.

El estudio y la ablación se registraron en un polígrafo digital con capacidad de almacenamiento en discos ópticos para su análisis posterior (Cardiolab Prucka™ 4.01, General Electric, USA).

Preablación de aleteo se realizó un estudio electrofisiológico breve en los pacientes que se presentaban en ritmo sinusal (38 pacientes). Consistió en mediciones de intervalos basales, determinación de períodos refractarios auricular y nodal e inducción del aleteo (u otras arritmias auriculares) con estimulación auricular programada y/o trenes de estímulos sin isoproterenol y con él (1 a 6 µg/min). En los pacientes que se presentaron en AA (62 pacientes) únicamente se realizaron mediciones de intervalos basales (ciclos de aleteo, intervalo HV y tiempo de conducción a través del ICT) sin intentar determinar el aleteo para realizar la ablación. En caso de duda acerca de la istmo-dependencia del aleteo se realizó encarrilamiento oculto (*concealed entrainment*) desde el istmo, sin intentar cortar el aleteo.

Se ablacionó entre el electrodo distal del catéter de ablación y los parches cutáneos ubicados en la zona dorsal del paciente. El equipo de radiofrecuencia (EPT 1000 XP, EPT Boston Scientific, USA) se programó para entregar entre un máximo de 50 Watts (catéteres de punta de 4 o 5 mm) o 70 Watts (catéteres de punta de 8 o 10 mm), durante 120 segundos,

y una temperatura máxima de 60°C a 70°C. La zona de ablación en el ICT se eligió anatómicamente, en general comenzando a la horas 6:00 con la imagen fluoroscópica en posición oblicua anterior izquierda (OAI) a 45°. Se aplicaron 4 a 6 lesiones continuas, comenzando desde el aspecto ventricular del ICT hasta la caída del catéter en la vena cava inferior. Cuando no fue exitoso se cambió a una línea más septal (hora 5:00 en OAI), tratando de caer en la boca del seno coronario durante la retirada del catéter. Como última alternativa se intentó una línea en la zona posterolateral del istmo (hora 7:00 en OAI). También se utilizó el mapeo de los electrogramas dobles (bloqueo) y simples (*gap* o brecha) en la línea de bloqueo, para encontrar el *gap* o brecha que permitiera la conducción a través del istmo.

En caso de inestabilidad del catéter se utilizó una vaina estabilizadora 7F Daig, St. Jude, modelo SRO™ o SFLU™. Esta vaina fue necesaria en 7 pacientes de esta serie (7% de los casos).

La terminación del aleteo durante la aplicación de radiofrecuencia y la no reinducibilidad no se consideraron marcador de éxito *per se*. Se definió éxito de la ablación al bloqueo bidireccional del ICT, con desaparición del paréntesis (o *bracketing*) en el registro del catéter multipolar posicionado en el anillo tricuspídeo, al estimular desde el seno coronario y desde la aurícula derecha posterolateral (Figura 1) Siempre que ocurrió bloqueo del istmo se observó

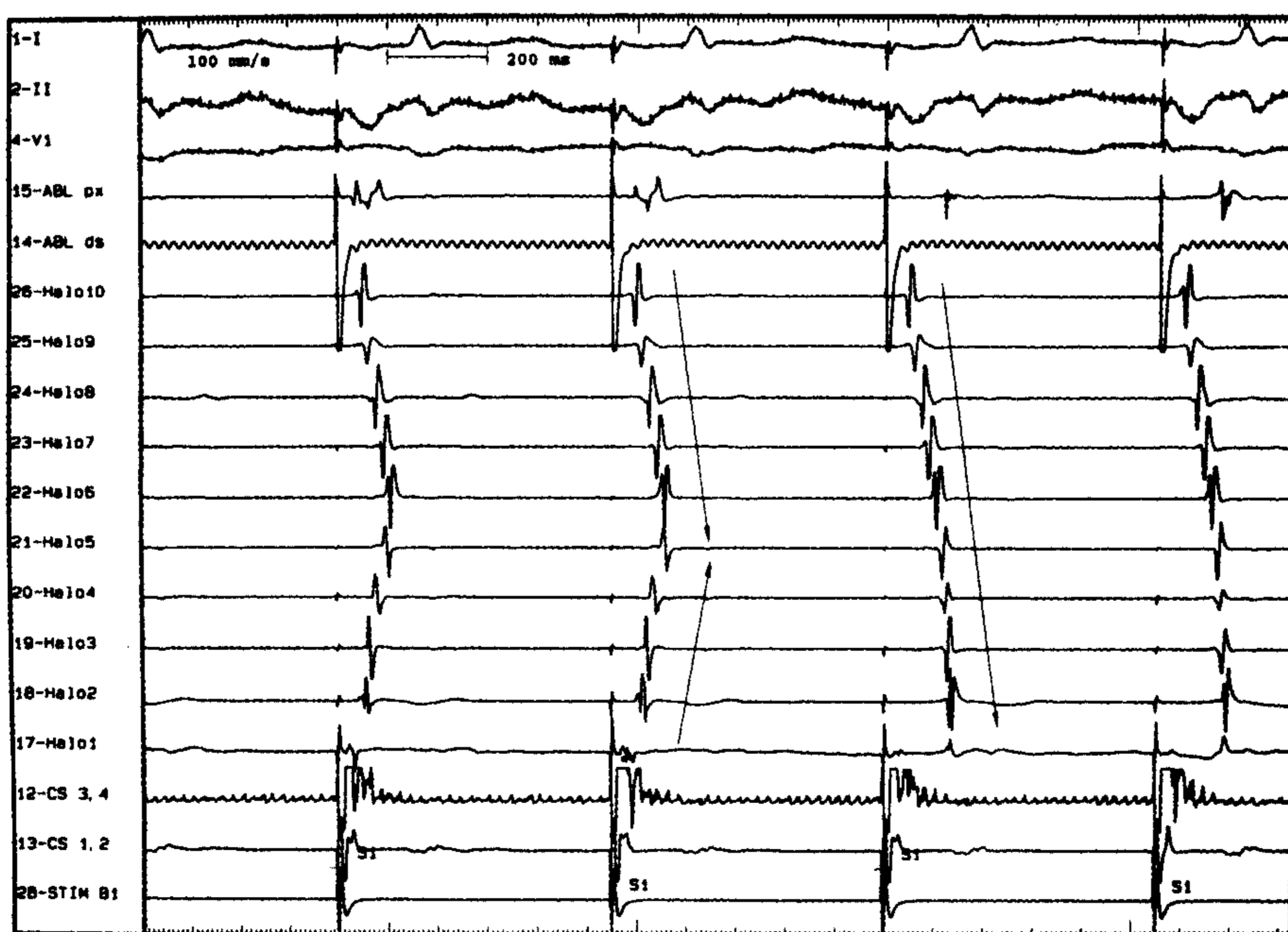


Fig. 1. Bloqueo brusco del istmo cavotricuspídeo durante la aplicación de radiofrecuencia. La aplicación de radiofrecuencia se realiza durante la estimulación desde el seno coronario proximal. Se observa la desaparición del *bracketing* (flechas) en los electrogramas registrados en el catéter multipolar al bloquearse la conducción a través del ICT. Obsérvese además el cambio en la polaridad de los electrogramas registrados en los polos distales (Halo 1 al 5) del catéter multipolar ubicado en el anillo tricuspídeo, mientras que los polos proximales permanecen inalterados (Halo 5 al 10). ABL prox: ablación proximal. ABL ds: ablación distal. Halo: catéter multipolar en anillo tricuspídeo. CS: seno coronario. STIM: canal de estimulación.

terminación del aleteo, aunque en menos de la mitad de los casos se documentó lo opuesto. En otras palabras, en menos de la mitad de los casos se observó bloqueo bidireccional del ICT inmediatamente después de la terminación del aleteo durante la ablación. En general, y a pesar de la terminación del aleteo, la conducción a través del ICT permaneció intacta o ligeramente lentificada, y fue necesario continuar con las aplicaciones de radiofrecuencia para completar el bloqueo.

Posablación, los pacientes fueron dados de alta el mismo día de la ablación en el 28% de los casos (luego de al menos 4 horas de monitoreo en la unidad coronaria). El 72% de los pacientes permanecieron internados al menos 24 horas en la UCIC, según criterio del médico responsable. Posablación se recomendó anticoagulación oral, durante por lo menos 2 a 3 meses, a todos los pacientes con historia previa de FA. Se suspendió la medicación antiarrítmica en todos los pacientes, excepto en aquellos con antecedentes de FA en los que se mantuvo durante un período de 2 a 3 meses hasta documentar la ausencia de recurrencias de la FA.

Seguimiento

Los pacientes fueron citados a las 4 semanas para la realización de un ECG y Holter de control por consultorio externo, en caso de residir en las cercanías de este centro asistencial. En los pacientes derivados de zonas remotas se sugirió la realización de ECG y Holter al médico de cabecera y se contactó telefónicamente al médico y/o al paciente al final del período de seguimiento. El seguimiento se pudo completar hasta el mes de julio de 2001 en el 92% de los pacientes, ya sea en forma directa o a través de los médicos de cabecera. Ocho pacientes (8%) se perdieron en el seguimiento. El seguimiento promedio fue de 14 ± 9 meses (rango 1 a 42). Dos pacientes fallecieron durante el seguimiento. Ambos de causas cardíacas no arrítmicas (uno posreemplazo valvular mitral y otro de insuficiencia cardíaca avanzada).

RESULTADOS

Parámetros electrofisiológicos

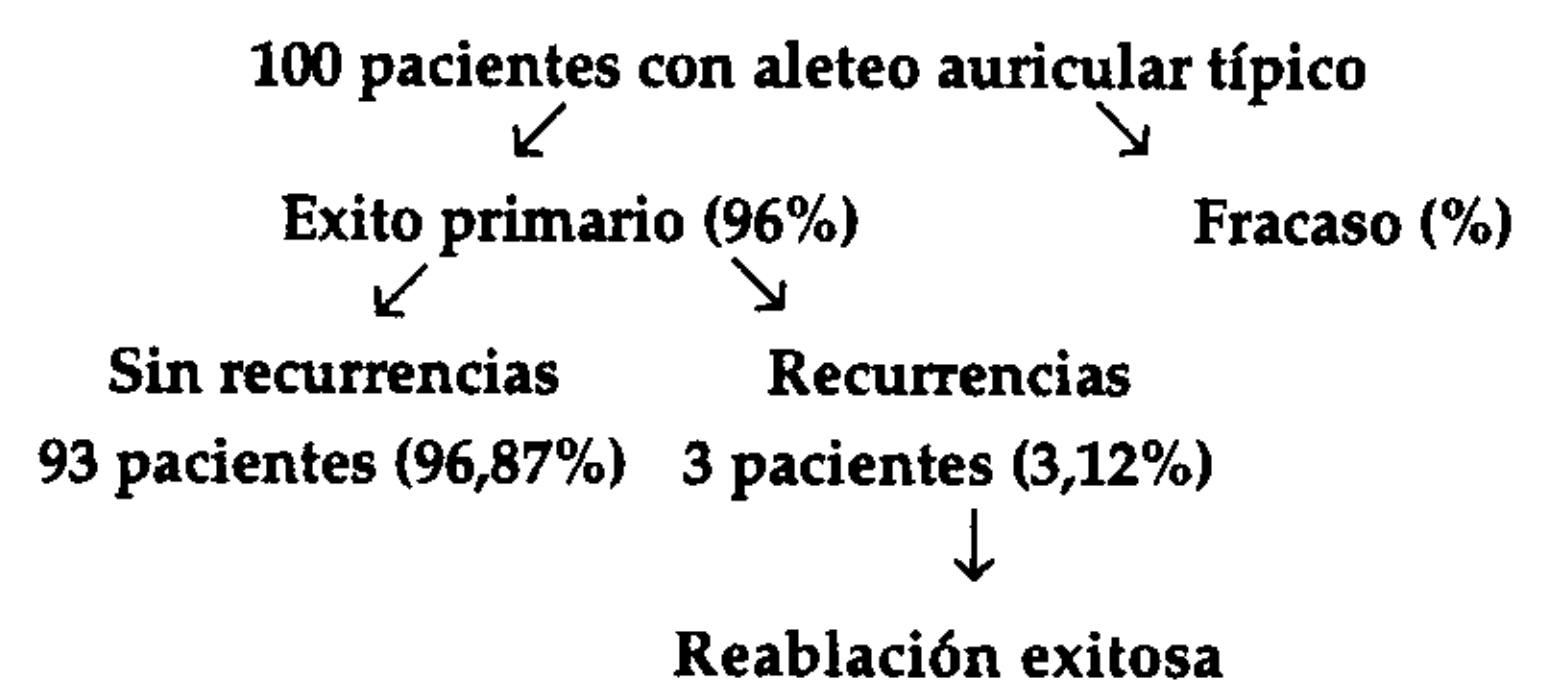
El intervalo AH basal fue de 139 ± 47 mseg (rango 77 a 285) en los pacientes que se encontraban en ritmo sinusal al comienzo del estudio. El intervalo HV fue de 50 ± 11 mseg (rango 34 a 90). El período refractario auricular fue de 230 ± 35 mseg (rango 180 a 280) y el período refractario nodal fue de 320 ± 95 mseg (rango 240 a 620) (Tabla 2).

El ciclo del aleteo espontáneo, o inducido, fue de 258 ± 32 mseg (rango 190 a 350). La conducción AV durante el aleteo fue muy variable, de conducción 1:1 (en 2 pacientes con aleteos lentos) a conducción

5:1, con dependencia de la fisiología nodal y/o del uso de drogas.

Resultados de la ablación por radiofrecuencia

El éxito primario, definido por la obtención de bloqueo bidireccional en el ICT, fue del 96% (96 de 100 pacientes). En 4 pacientes se observó persistencia de conducción en el ICT y persistencia de AA, espontáneo o inducible, a pesar de la aplicación de múltiples líneas de ablación. Tres de estos 4 pacientes no presentaron recurrencias de arritmias en el seguimiento, sin recibir drogas antiarrítmicas. Un paciente presentó recurrencias y fue medicado con amiodarona, permaneciendo en ritmo sinusal. Tres pacientes presentaron AA recurrente durante el seguimiento (14 ± 9 meses). Los 3 fueron sometidos a un nuevo estudio electrofisiológico durante el cual se constató recuperación de la conducción en el ICT. La reablación dirigida a la brecha de conducción recurrente fue exitosa en los 3 pacientes.



La ablación se comenzó durante AA en 79 pacientes (62 que llegaron en aleteo y 17 pacientes en los que se indujo el aleteo con estimulación programada). En 21 pacientes la ablación se realizó durante la estimulación desde el seno coronario proximal a un ciclo de 500 o 600 mseg, debido a la imposibilidad de inducir el aleteo o la inducción de FA (o degene-

Tabla 2
Resultados

	Media	Rango
Intervalo AH (mseg)	139 ± 47	77-285
Intervalo HV (mseg)	50 ± 11	34-90
Período refractario auricular (mseg)	230 ± 35	180-280
Período refractario nodal (mseg)	320 ± 95	240-620
Ciclo del aleteo auricular (mseg)	258 ± 32	190-350
Exito primario de la ablación del ICT (%)	96	
Recurrencia de aleteo auricular (%)	3,12	
Recurrencia de fibrilación auricular (%)	21	
Tiempo de conducción del ICT preablación (mseg)	84 ± 19	59-125
Tiempo de conducción del ICT posablación (mseg)	165 ± 29	113-236
Número de lesiones de radiofrecuencia (n)	13 ± 11	2-43
Tiempo de sala (min)	161 ± 57	90-300
Tiempo de fluoroscopia (min)	42 ± 18	25-100
Complicaciones (%)	3	

ración del aleteo en fibrilación) con la estimulación. Cuando se presentó FA subintrante durante la ablación, se utilizó propafenona EV (1 a 1,5 mg/kg) para estabilizar el aleteo, permitiendo así la ablación sin necesidad de múltiples cardioversiones eléctricas. (8)

El tiempo de conducción a través del ICT se midió en forma basal en AA (62 pacientes que llegaron a la sala en aleteo) o durante la estimulación del seno coronario cuando el paciente se presentaba en ritmo sinusal al llegar a la sala (38 pacientes). La medición se realizó estimulando desde el seno coronario proximal hasta el electrodo distal del catéter de 20 polos posicionado en la aurícula derecha lateral baja. El tiempo de conducción preablación a través del istmo fue de 84 ± 19 mseg (rango 59 a 125 mseg). Con la creación del bloqueo en el ICT la activación del electrodo distal ocurrió 165 ± 29 mseg (rango 113 a 236 mseg), luego del estímulo en el seno coronario. En todos los casos de bloqueo bidireccional del ICT se observó desaparición del *bracketing* en el catéter multipolar posicionado en el anillo tricuspídeo. En ocasiones el cambio fue brusco (Figura 1), aunque en otras ocasiones se observó una lentificación *progresiva* del tiempo de conducción a través del ICT hasta obtener el bloqueo completo (Figura 2).

Ocasionalmente la secuencia de activación de los

electrogramas en el catéter Halo o Duodecapolar se modificó ligeramente, sin que se eliminara por completo el *bracketing*. En algunos de estos casos, este fenómeno se produjo debido a una posición muy posterior del catéter multipolar de registro (observada en la posición fluoroscópica oblicua anterior derecha a 30°), en lugar de posición yuxta anillo tricuspídeo (anterior). (9) Reposicionando el catéter con una ligera rotación horaria (hacia el anillo tricuspídeo), generalmente se logró documentar la desaparición del *bracketing*.

El número de aplicaciones de radiofrecuencia fue de 13 ± 11 lesiones por paciente (rango 2 a 43). El tiempo total de sala fue de 161 ± 57 minutos (rango 90 a 300) y el tiempo de fluroscopia fue de 42 ± 18 minutos (rango 25 a 100).

La morfología de los electrogramas como marcador de éxito del bloqueo del ICT

La prolongación del tiempo de conducción a través del ICT junto con la desaparición del *bracketing* en el catéter multipolar y la no inducibilidad son los marcadores clásicos de éxito en la ablación de AA. El cambio de activación que se produce al bloquear el ICT durante la estimulación desde el seno coronario se traduce en una inversión de la polaridad de

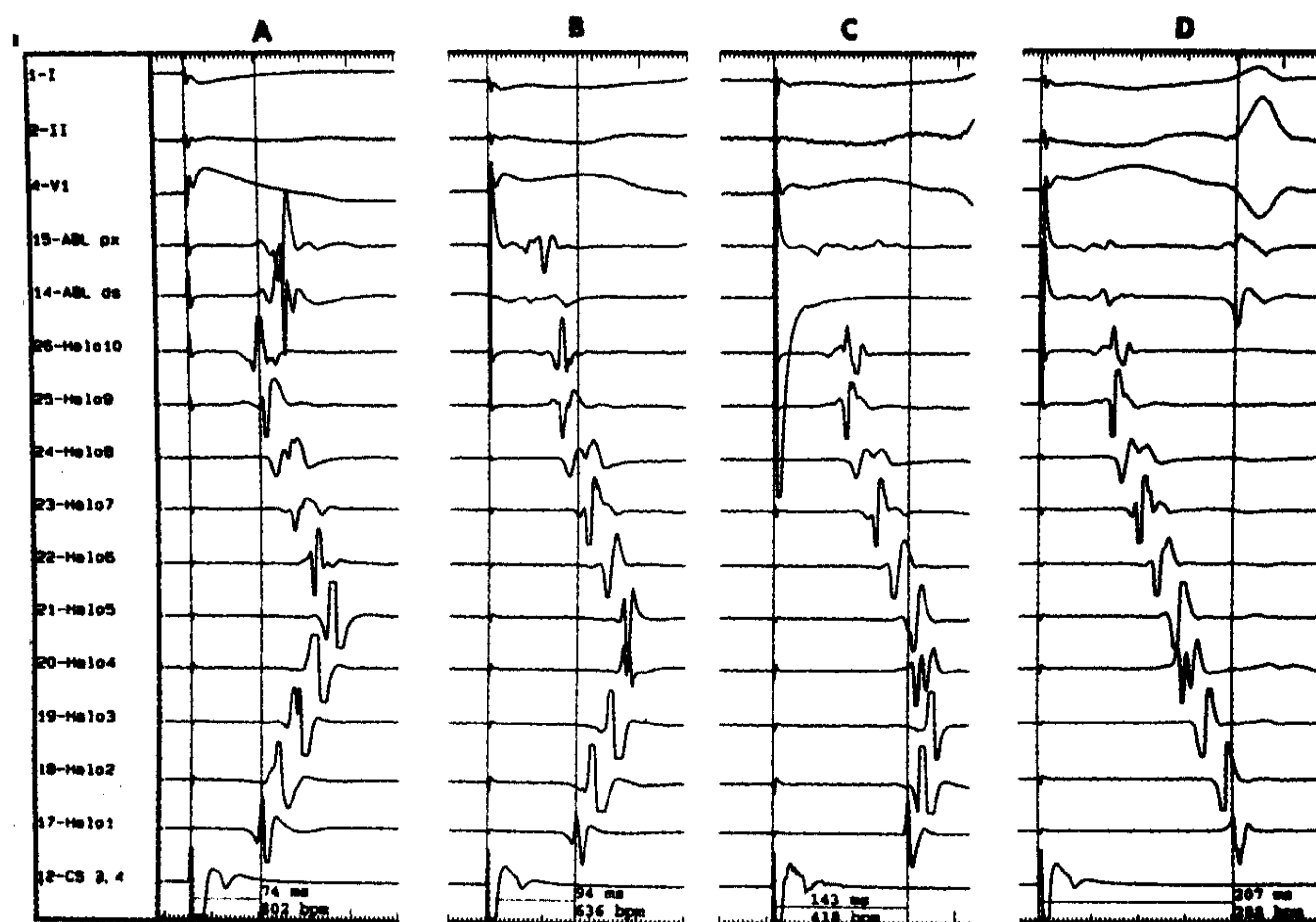


Fig. 2. Bloqueo *progresivo* del istmo cavotricuspídeo durante las aplicaciones de radiofrecuencia. Se observa, durante las sucesivas aplicaciones de radiofrecuencia (paneles A a D), una prolongación progresiva del tiempo de conducción a través del ICT de 74 mseg basal (panel A), a 94 mseg (panel B), a 143 mseg (panel C) y finalmente a 207 mseg (panel D) al bloquearse completamente la conducción. En esta figura se ejemplifica la importancia de la desaparición del *bracketing* en el catéter multipolar para documentar el bloqueo completo del ICT. Del registro de los electrogramas basales en el panel A (74 mseg) al panel C (143 mseg) se observa una prolongación del tiempo de conducción al doble del valor basal (74 a 143 mseg), y sin embargo el ICT aún no está completamente bloqueado. Recién se bloquea completamente cuando el tiempo se prolonga a 207 mseg (panel D). Si uno se guía únicamente por la prolongación del tiempo de conducción no tiene certeza del bloqueo completo del ICT. Se observa además que la polaridad de los electrogramas registrados en los polos distales del catéter Halo también se invierten gradualmente (polos 4 y 5 en los paneles B a C), y recién cambian los polos más distales (1 a 3) en el panel D al producirse el bloqueo completo del ICT.

los electrogramas bipolares registrados en la zona lateral baja de la aurícula derecha. Esta hipótesis fue evaluada en los 21 pacientes de esta serie en los cuales se efectuó la ablación del ICT durante marcapaseo desde el seno coronario. Se analizaron los vectores de activación, hasta un máximo de 3 vectores por electrograma (inicial, medio y final), en los 10 electrogramas bipolares del catéter Halo o Livewire posicionado en el anillo tricuspídeo. Si bien la distancia interelectrodo en estos dos catéteres es diferente, el fenómeno se observó con ambos catéteres por igual. En este estudio, el 100% de los pacientes presentaron inversión de la polaridad de los vectores del electrograma en por lo menos uno de los bipolos distales del catéter multipolar al bloquearse el ICT durante la aplicación de radiofrecuencia (Figuras 1 y 2). Con dependencia de la posición del catéter multipolar con respecto a la línea de bloqueo, el cambio se observó sólo en los bipolos distales del catéter (polos 1-2 o polos 3-4, sobre todo cuando el catéter se hallaba más alejado de la línea de bloqueo) o se observó inclusive hasta los polos medios (polos 5-6) cuando la punta del catéter se posicionó más cercana a la línea de bloqueo.

Se puede concluir que con el bloqueo del ICT cambia el frente de activación de la zona lateral baja de la aurícula derecha durante la estimulación medial a la línea y se produce una inversión en la polaridad de los vectores del electrograma aquí registrados. Por lo tanto, el análisis de la morfología de los electrogramas de los bipolos distales del catéter multipolar puede ser un marcador útil en la ablación de aleteo auricular. (10)

Complicaciones

La tasa de complicaciones mayores fue del 3% (3 pacientes). Se observaron dos complicaciones agudas (una durante el procedimiento mismo y la otra a las 6 horas de terminado el procedimiento) y una tercera complicación tardía, a los 30 días.

Un paciente de sexo femenino de 66 años presentó un episodio de fibrilación ventricular al iniciar la aplicación de radiofrecuencia que requirió desfibrilación eléctrica externa. La arritmia fue precedida por un supradesnivel pronunciado del ST en el ECG en derivaciones de cara inferior y extrasístoles ventriculares polimórficas. Se especuló que alguna falla técnica del equipo de ablación fue la causante de la arritmia, como la entrega de corriente continua que llevó a la paciente a la fibrilación ventricular. En este caso se utilizó un catéter reesterilizado en múltiples ocasiones, que puede haber influido en el mal funcionamiento del equipo. Tampoco se puede descartar espasmo de la arteria coronaria derecha, con isquemia aguda, que revirtió al suspenderse la aplicación de radiofrecuencia. No se realizó coronario-

grafía. No obstante, posteriormente al episodio, con la utilización de un catéter nuevo, la ablación se pudo completar exitosamente, aunque comenzando las aplicaciones desde el lado auricular del ICT.

Una mujer de 78 años presentó a las 6 horas de terminado el procedimiento un paro cardíaco precedido por asistolia de varios minutos que requirió reanimación cardiopulmonar, intubación, colocación de un marcapasos temporario, y finalmente se recuperó sin secuela neurológica. La paciente fue dada de alta con un marcapasos permanente. En esta paciente, al terminar el aleteo con la ablación se observaron pausas sinusales y bradicardia sinusal de 40 a 45 lpm que se revirtió con atropina EV. Analizando el caso retrospectivamente, debería haberse colocado un marcapasos transitorio al terminar la ablación para prevenir esta complicación.

Finalmente hubo una tercera complicación tardía, también en una mujer, a los 30 días del procedimiento. La paciente, de 64 años, se reinternó a los 30 días de la ablación con fiebre persistente y se diagnosticó endocarditis infecciosa de la válvula tricuspídea, con vegetaciones en la zona ablacionada del ICT. Se cultivó un estafilococo meticilino-resistente, que respondió adecuadamente al tratamiento antibiótico con vancomicina y no requirió intervención quirúrgica. Esta complicación nos indujo a extremar las medidas de esterilidad en este tipo de procedimientos, que en muchas ocasiones son de larga duración y también a veces se requieren múltiples aplicaciones de radiofrecuencia que causan disrupción del endocardio y también a veces se requieren múltiples cambios de catéteres, todo lo cual aumenta las posibilidades de contaminación.

Además de estas complicaciones mayores, un paciente presentó una pequeña fístula arteriovenosa inguinal derecha que se cerró espontáneamente a los 3 meses del procedimiento.

Recurrencias de aleteo y fibrilación auricular

El seguimiento fue completo en 92 pacientes (92%) hasta julio de 2001. Ocho pacientes se perdieron en el seguimiento. Durante el seguimiento, con una media de 14 ± 9 meses (rango 1 a 42), se observaron 3 recurrencias de AA típico (3% de recurrencia de AA). Una de las recurrencias fue al inicio de la experiencia (segundo paciente de la serie). En otro caso la ablación fue muy dificultosa debido a la anatomía distorsionada (dos cirugías cardíacas de reemplazo valvular mitral y cirugía de revascularización miocárdica) con gran dilatación de cavidades e inestabilidad del catéter, y requirió múltiples aplicaciones para modificar el tiempo de conducción a través del ICT. Un tercer paciente presentó recurrencias de aleteo al año de la primera ablación. Los tres pacientes con recurrencias de AA fueron reestudiados, se

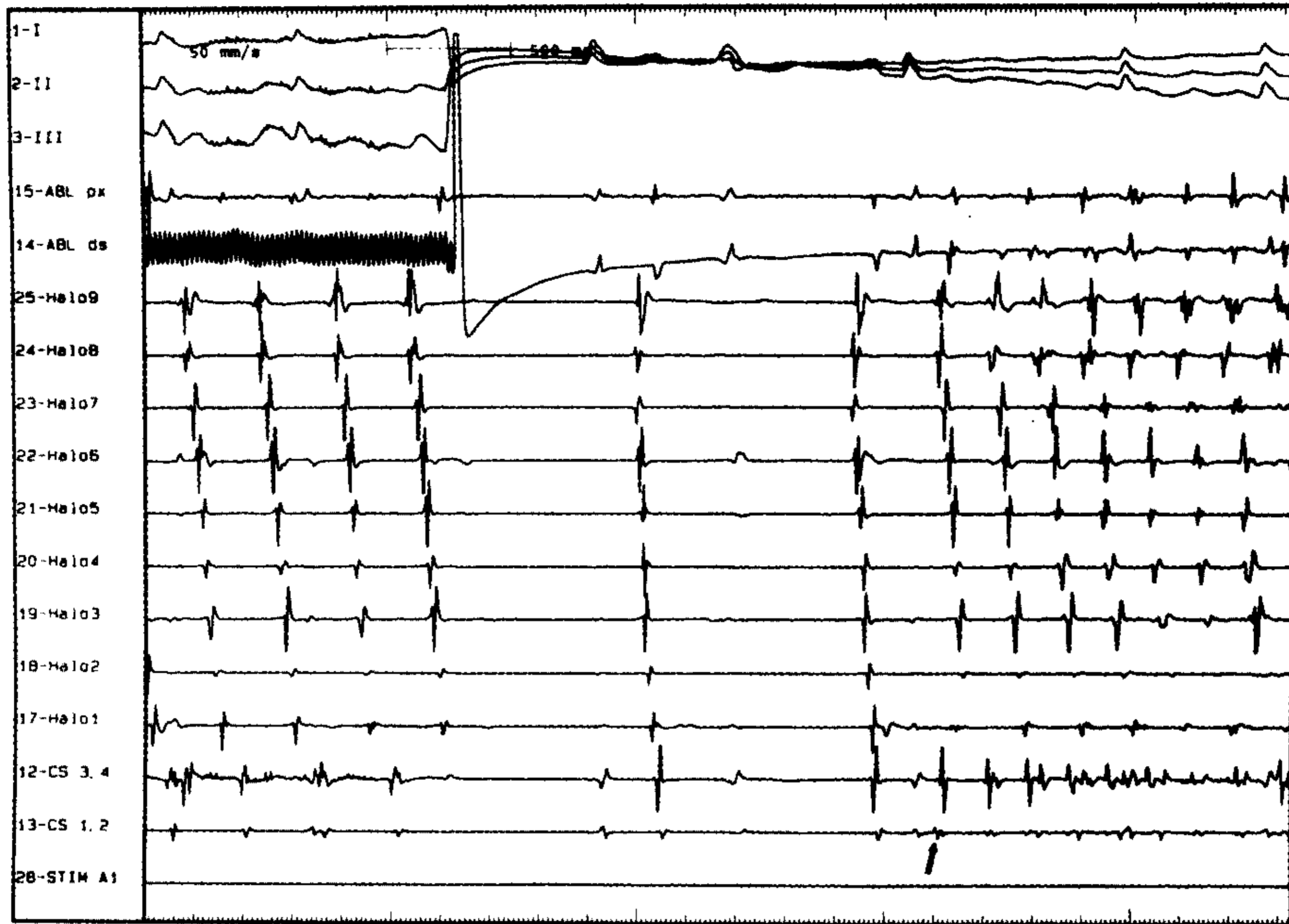


Fig. 3. Fibrilación auricular posablación de aleteo auricular. Se observa la terminación del aleteo auricular durante la aplicación de radiofrecuencia. Posteriormente se registran dos latidos sinusales (véanse electrogramas auriculares) e inmediatamente después el inicio de la fibrilación auricular. Se observa además que la actividad ectópica más precoz, que gatilla la fibrilación auricular, se registra en el electrograma del catéter del seno coronario distal (polos CS 1-2), en la aurícula izquierda (véase flecha). Es probable que el origen de la extrasístole que gatilla la fibrilación auricular se encuentre en las venas pulmonares (*fibrilación auricular focal*).

comprobó conducción a través del ICT y fueron reablonados exitosamente.

Preablación del aleteo, 32 pacientes (32%) tenían historia previa de FA, además del aleteo auricular. En todos los casos el ritmo predominante preablación era el aleteo, ya sea espontáneo o aleteo transformado a partir de una FA con el uso de drogas antiarrítmicas (*aleteo medicamentoso*). Durante el seguimiento se observaron recurrencias de FA en 21 pacientes (21%). De ellos, 17 pacientes (81%) tenían documentación de FA previa al procedimiento (11) (Figura 3). A su vez, 17 de los 32 pacientes con historia previa de FA (53%) presentaron recurrencias de fibrilación en el seguimiento. Todos los pacientes que presentaron recurrencias de FA fueron tratados con drogas antiarrítmicas, excepto dos en los que se realizó una ablación completa del nodo AV con implante de marcapasos.

DISCUSION

Resultados principales

El AA típico es una macrorreentrada localizada en la aurícula derecha, cuyo circuito reentrante se estudió extensamente. (4) La creación de bloqueo bidireccional en el ICT por medio de la ablación por radiofrecuencia obtiene un alto grado de éxito en la curación definitiva del aleteo. (12) El éxito de la ablación del ICT supera el 90% en la mayoría de los trabajos comunicados. (13, 14) Este resultado exitoso es comparable

al de nuestros primeros 100 pacientes incluidos en esta serie inicial, en la que se logró en el 96%.

La utilización de catéteres multipolares en posición tricuspídea fue de mucha ayuda para poder asegurar el bloqueo completo bidireccional del ICT. (15) Si bien hay otros métodos efectivos para determinar el bloqueo del ICT, (16) el uso de estos catéteres simplifica notablemente el procedimiento. La prolongación del tiempo registrado estimulando desde la boca del seno coronario hasta la AD posterolateral, de 84 a 165 mseg promedio en nuestros pacientes, también se puede utilizar como un marcador relativo de éxito, pero no brinda certeza absoluta. En algunos pacientes el tiempo de conducción se prolonga significativamente (a veces al doble del basal), pero aún conservan conducción unidireccional o bidireccional a través del istmo, y en estos casos la recurrencia de la arritmia es más probable (Figura 2). El uso de catéteres multipolares para registro del *bracketing* y la estimulación a ambos lados de la línea de bloqueo ayuda a documentar la abolición completa de la conducción, que es esencial para evitar las recurrencias.

En nuestro laboratorio también observamos el cambio de activación de los vectores del electrograma (morfología de los electrogramas), como ya quedó demostrado, como una ayuda en la determinación del bloqueo del ICT. Este hallazgo no recibió demasiada atención en la literatura internacional, pero puede ser de ayuda en casos de duda.

Recurrencias

Las recurrencias del aleteo fueron comunes en los primeros trabajos publicados, con recurrencias de hasta el 25% en aquellos casos en los que el punto final (*end point*) de la ablación era la terminación del aleteo y la no inducibilidad. (3, 4, 17) No obstante, desde que se comenzó a utilizar el bloqueo bidireccional como *end point* del procedimiento, las recurrencias de AA fueron menores del 10%. (13, 14) En nuestra serie, la recurrencia de AA ocurrió en 3 pacientes (3%), los cuales fueron reablaionados con éxito y no volvieron a presentar recurrencias.

Las recurrencias de FA en pacientes sometidos a ablación del ICT por AA fue comunicada en el 18% al 30%. (6, 18-21) Los predictores independientes de recurrencias de FA en estudios previos fueron historia previa de FA y baja fracción de eyección. (18) En nuestro grupo, la recurrencia de FA durante el seguimiento fue del 21%. El 81% de estos pacientes tenían historia previa de FA. Esto no significa, desde nuestro punto de vista, una contraindicación formal para realizar una ablación en pacientes que tienen predominantemente AA pero con historia de FA ya que, en general, si bien presentan recurrencias de FA, el manejo medicamentoso es más efectivo que antes de la ablación del AA. (6) La ablación por radiofrecuencia con aislamiento eléctrico de las venas pulmonares para eliminar los focos que gatillan la FA (22, 23) (*fibrilación auricular focal*), durante el mismo procedimiento que la ablación del ICT puede ser una alternativa válida en este grupo con riesgo alto de recurrencias de FA.

Complicaciones

Las complicaciones comunicadas en la literatura de ablación del ICT han sido bajas. (1, 5, 6, 13, 14) El ICT es una de las zonas más "benignas" para ablaionar, ya que se encuentra en la aurícula derecha, es fácilmente accesible, se encuentra alejada de estructuras vitales, como el nódulo AV o el sistema de conducción, y también se encuentra relativamente lejos de las arterias coronarias (aunque la coronaria derecha puede pasar relativamente cerca en el surco auriculoventricular). En nuestra serie, la incidencia de complicaciones mayores fue del 3%. afortunadamente, todas ellas se pudieron solucionar sin secuelas.

En los pacientes que se presentan en AA crónico, sobre todo si son añosos y están medicados con drogas depresoras del automatismo sinusal, la terminación del aleteo puede desenmascarar una enfermedad del nódulo sinusal "enmascarada o silente" (ya que no hay modo de saberlo antes del procedimiento). En casos de duda, tal vez sea útil medir el tiempo de recuperación del nódulo sinusal y/o el tiempo de conducción sinoauricular para evaluar la función del nódulo sinusal. En estos casos se puede

requerir el implante de un marcapasos transitorio y luego uno definitivo para prevenir potenciales complicaciones.

CONCLUSIONES

La ablación del ICT con documentación del bloqueo bidireccional de la conducción es altamente eficaz en la eliminación del aleteo auricular típico. El procedimiento es seguro, con escasa incidencia de complicaciones. La recurrencia del aleteo es muy baja, pero los pacientes con antecedentes de fibrilación pueden tener recurrencias de la FA, por lo que en ellos es recomendable continuar con drogas antiarrítmicas por un tiempo limitado. La ablación, con aislamiento eléctrico de las venas pulmonares, durante el mismo procedimiento que la ablación del ICT puede ser una alternativa válida en este grupo con alto riesgo de recurrencias de la FA.

La ablación por radiofrecuencia debería considerarse una de las alternativas de primera elección en el tratamiento de los pacientes con aleteo auricular típico recurrente.

SUMMARY

RADIOFREQUENCY ABLATION FOR ATRIAL FLUTTER

Medical treatment of atrial flutter is often difficult because of low effectiveness of antiarrhythmic drugs and high recurrence rate. Radiofrequency catheter ablation of the cavotricuspid isthmus (CTI) has been postulated as an alternate option in the treatment of isthmus-dependent atrial flutter. We present the results, complications and recurrences of atrial flutter and fibrillation after CTI ablation in patients with typical atrial flutter. We performed 103 procedures in 100 consecutive patients with typical atrial flutter. The ablation end point was complete bi-directional CTI conduction block. Thirty-two patients (32%) had a previous history of atrial fibrillation. The primary success rate was 96%. During the follow up (14 ± 9 months) atrial flutter recurrence rate was 3%. Total atrial fibrillation recurrence rate was 21% (21 patients). Seventeen of these 21 patients (81%) had a previous history of atrial fibrillation. In addition, of the 32 patients with previous history of atrial fibrillation 17 (53%) presented recurrences of the arrhythmia. Major complication occurred in 3 patients and minor complications in one. All of them resolved without permanent damage. The electrogram polarity inversion, recorded in the low lateral right atrium during CTI block, was a useful marker of isthmus block. In addition a catheter positioned in the tricuspid annulus was also a useful marker of acute

success. Cavotricuspid isthmus bi-directional block is a highly effective treatment for typical atrial flutter. The procedure is safe and complication rate is low. Atrial flutter recurrences are rare, but patients with previous history of atrial fibrillation are prone to recur with this arrhythmia. Cavotricuspid isthmus ablation should be considered as a first line therapy for recurrent typical atrial flutter.

Key words Radiofrequency ablation - Atrial flutter - Atrial fibrillation - Cardiac arrhythmia - Humans

BIBLIOGRAFIA

- Morady F. Radiofrequency ablation as treatment for cardiac arrhythmias. *N Engl J Med* 1999; 340: 534-544.
- Benjamin EJ, Wolf PA, D'Agostino RB y col. Impact of atrial fibrillation on the risk of death: The Framingham Heart Study. *Circulation* 1998; 98: 946-952.
- Feld GK, Fleck RP, Chen PS y col. Radiofrequency catheter ablation for the treatment of human type I atrial flutter: Identification of a critical zone in the reentrant circuit by endocardial mapping technique. *Circulation* 1992; 86: 1233-1240.
- Cosio FG, López-Gil M, Goicolea A y col. Radiofrequency ablation of the inferior vena cava-tricuspid valve isthmus in common atrial flutter. *Am J Cardiol* 1993; 71: 705-709.
- Natale A, Newby KH, Pisanó E y col. Prospective randomized therapy versus first-line radiofrequency ablation in patients with atrial flutter. *J Am Coll Cardiol* 2000; 35: 1898-1904.
- O'Callaghan PA, Meara M, Kongsgaard E y col. Symptomatic improvement after radiofrequency catheter ablation for typical atrial flutter. *Heart* 2001; 86: 167-171.
- Pinski SL, Bredikis AJ, Winkel E y col. Radiofrequency catheter ablation of atrial flutter orthotopic heart transplantation: Insights into the redefined critical isthmus. *J Heart Lung Transplant* 1999; 18: 292-296.
- Helguera ME, de Elizalde G, Corrado G. Efecto electrofisiológico de la propafenona intravenosa en el istmo cavotricuspídeo durante la ablación de aleteo auricular. *Rev Argent Cardiol* 1999; 67 (III): 46 (abstract).
- Scaglione M, Riccardi R, Calo L y col. Typical atrial flutter ablation: Conduction across the posterior region of the inferior vena cava orifice may mimic unidirectional isthmus block. *J Cardiovasc Electrophysiol* 2000; 11: 387-395.
- Elizalde G, Helguera G, Corrado G. Un nuevo marcador de éxito en la ablación de aleteo auricular. *Rev Argent Cardiol* 1999; 67 (III): 40 (abstract).
- Helguera M, Elizalde G, Corrado G. Recurrencias de fibrilación auricular posablación exitosa del istmo cavotricuspídeo en pacientes con aleteo auricular típico. *Rev Argent Cardiol* 2000; 66 (IV): 103 (abstract).
- Nakagawa H, Lazzara R, Khastigir T y col. Role of the tricuspid annulus and the eustachian valve/ridge on atrial flutter: Relevance to catheter ablation of the septal isthmus and a new technique for rapid identification of ablation success. *Circulation* 1996; 94: 407-424.
- Cauchemez B, Haissaguerre M, Fischer B y col. Electrophysiological effects of catheter ablation of the inferior vena cava-tricuspid annulus isthmus in common atrial flutter. *Circulation* 1996; 93: 284-294.
- Poty H, Saoudi N, Nair M y col. Radiofrequency catheter ablation of atrial flutter: Further insights into the various types of isthmus block application to ablation during sinus rhythm. *Circulation* 1996; 94: 3204-3213.
- Chen J, de Chillou C, Basiouny T y col. Cavotricuspid isthmus mapping to assess bidirectional block during common atrial flutter radiofrequency ablation. *Circulation* 1999; 100: 2507-2513.
- Shah DC, Haissaguerre M, Jais P y col. Simplified electrophysiologically directed catheter ablation of recurrent common atrial flutter. *Circulation* 1997; 96: 2505-2508.
- Lesh MD, Van Hare GF, Epstein LM y col. Radiofrequency catheter ablation of atrial arrhythmias: Results and mechanisms. *Circulation* 1994; 89: 1074-1089.
- Paydak H, Kall JG, Burke MC y col. Atrial fibrillation after radiofrequency ablation of type I atrial flutter. Time to onset, determinants and clinical course. *Circulation* 1998; 98: 315-322.
- Philippon F, Plumb VJ, Epstein AE y col. The risk of atrial fibrillation following radiofrequency catheter ablation of atrial flutter. *Circulation* 1995; 92: 430-435.
- Movsowitz C, Callans DJ, Schwartzman B y col. The results of atrial flutter ablation in patients with and without a history of atrial fibrillation. *Am J Cardiol* 1996; 78: 93-96.
- Fischer B, Haissaguerre M, Cauchemez B y col. Frequency of recurrent atrial fibrillation after successful radiofrequency catheter ablation of common atrial flutter: Results in 100 consecutive patients. *Pacing Clin Electrophysiol* 1995; 18: 865 (abstract).
- Pappone C, Rosanio S, Oreto G y col. Circunferential radiofrequency ablation of pulmonary vein ostia. A new anatomic approach for curing atrial fibrillation. *Circulation* 2000; 102: 2619-2528.
- Haissaguerre M, Jais P, Shah DC y col. Catheter ablation of chronic atrial fibrillation targeting the reinitiating triggers. *J Cardiovasc Electrophysiol* 2000; 11: 2-10.