

El espesor íntima-media carotídeo como predictor de placas ateroscleróticas en la aorta torácica

EDGARDO D. IZCOVICH*, VÍCTOR D. DARÚ, SERGIO J. BARATTA

RESUMEN

Está claramente demostrado que la aterosclerosis de la aorta torácica no sólo se asocia con mayor prevalencia de enfermedad coronaria o cerebrovascular sino que representa un riesgo embólico severo frente a maniobras endovasculares.

La determinación del espesor íntima-media carotídeo es un método sencillo y práctico de evaluar la sobrecarga lipídica de la pared arterial. Nuestro objetivo fue el de establecer la relación existente entre el aumento en el espesor íntima-media y la presencia de placas en la aorta torácica evaluada por eco-Doppler transesofágico.

Se evaluó el espesor íntima-media carotídeo (EIMC) en 100 pacientes consecutivos que concurren a nuestro laboratorio para realizarse un eco-Doppler transesofágico (ET).

Cincuenta y seis pacientes presentaron placas en la aorta torácica (42 placas grado II, 8 placas grado III, 6 placas grado IV). El valor de corte para la determinación del espesor íntima-media en nuestro grupo se determinó por medio de la curva ROC y fue de 0,83 mm. La sensibilidad del espesor íntima-media mayor de 0,83 mm para la detección de placas fue del 71,4%, la especificidad del 63,6%, el valor predictivo positivo del 71,4% y el valor predictivo negativo del 63,4%. La sensibilidad para detectar placas complejas (III, IV) fue del 71%, la especificidad del 92%, el valor predictivo positivo del 20% y el valor predictivo negativo del 92%.

Concluimos que la evaluación del espesor íntima-media carotídeo es un buen predictor de placas en la aorta torácica, como manifestación de aterosclerosis generalizada. Por otro lado, la presencia de un EIMC normal prácticamente descarta la posibilidad de padecer placas complejas de alto riesgo en la aorta torácica, condición de alto valor práctico en pacientes candidatos a maniobras endovasculares, portadores de alto riesgo embólico.

REV ARGENT CARDIOL 2004;72:192-196

Recibido: 12/2003

Aceptado: 4/2004

Dirección para separatas:

Edgardo D. Izcoovich

Amenábar 600

(1426) Buenos Aires

Tel. 4553-0739, 15-5025-2648

izcoed@fibertel.com.ar

Palabras clave

➤ Aterosclerosis - Arterias carótidas - Eco-Doppler transesofágico - Factores de riesgo

INTRODUCCIÓN

Las primeras manifestaciones clínicas de enfermedad coronaria, vascular cerebral o arterial periférica frecuentemente aparecen en un estadio avanzado de la patología aterosclerótica. Los cambios en la pared arterial progresan lentamente en un largo período subclínico que se caracteriza por daño endotelial y engrosamiento difuso de la íntima arterial.

Las lesiones ateroscleróticas en su estado inicial pueden progresar sin cambios en el diámetro de la luz arterial, debido a un fenómeno de remodelación arterial excéntrica compensatoria, aspecto que dificulta su detección por angiografía con contraste o angiorresonancia. (1, 2) La fase precoz de este proceso puede estudiarse por medio de la ecografía en modo B de alta resolución a través de la medición del espesor íntima-media arterial. No obstante, esta evaluación puede realizarse en diferentes arterias; la superficialidad, el tamaño y el escaso movimiento hacen del

análisis de las arterias carótidas la región de elección para este tipo de aproximación diagnóstica. (3)

Dado que la aterosclerosis es una enfermedad difusa de todo el árbol arterial, los estudios poblacionales han señalado que existe buena correlación entre la severidad de la enfermedad aterosclerótica en un lecho arterial y el compromiso de otros territorios. (4-9) Dentro de este concepto, algunos autores han descrito un fuerte correlato entre patología aterosclerótica de la aorta torácica, diagnosticada por eco-Doppler transesofágico o estudios de autopsias y enfermedad coronaria y/o isquémica cerebral. (10-12)

Asimismo, cabe señalar que la presencia de placas como manifestación de aterosclerosis de la aorta torácica representa un riesgo embólico significativo frente a la realización de maniobras intraaórticas, como la canulación durante la cirugía cardiovascular o la realización de cateterismo arterial. (13)

A partir del concepto de la generalización de la enfermedad aterosclerótica y el riesgo implícito en la

presencia de placas en la aorta torácica, nuestro objetivo fue analizar la correlación existente entre el análisis del EIMC utilizado como marcador de sobrecarga lipídica en la pared arterial y la presencia de placas en la aorta evaluadas por ET (como manifestación de aterosclerosis torácica).

MATERIAL Y MÉTODOS

Entre octubre de 2001 y abril de 2002 se estudiaron prospectivamente 100 pacientes consecutivos que concurrían a nuestro laboratorio para realizarse un ET, cuyas indicaciones para la realización del estudio se describen en la Tabla 1. En esta población se relevaron algunos factores de riesgo cardiovascular (diabetes, hipertensión arterial, hipercolesterolemia y hábito de fumar). El ET se realizó con un equipo ATL HDI 3000 con transductor multiplano de 5 MHz siguiendo los criterios clásicos establecidos para la evaluación de placas en la aorta torácica. (14, 15)

Las imágenes se almacenaron en videotape para el análisis posterior y las fotografías de las mediciones quedaron archivadas. Las placas torácicas se clasificaron siguiendo a Fazio y colaboradores en cuatro grados: grado I cuando la íntima es continua y suave sin irregularidades en la luz y un espesor no mayor de 1 mm, grado II cuando el incremento de la densidad de la íntima se localiza introduciéndose hasta 3 mm en la luz de la aorta, grado III si la placa protruye más de 3 mm en la luz aórtica, grado IV cuando la protrusión es mayor de 3 mm y presenta ulceración, calcificación o trombosis. (16)

Previo al estudio ET se realizó en todos los pacientes la evaluación del EIMC, según el siguiente protocolo: se colocó al paciente en decúbito dorsal, con la cabeza exten-

ABREVIATURAS

EIMC Espesor íntima-media carotídeo
ET Eco transesofágico

da, siguiendo el axis del cuerpo. El estudio se realizó con un ecógrafo ATL HDI 3000, con un transductor lineal de alta resolución multifrecuencia 5-12 MHz. Los estudios fueron realizados por un solo observador. (17) El haz ultrasónico se dirigió en un eje perpendicular a la arteria carótida y se amplió la imagen para discriminar claramente dos líneas, una correspondiente a la interfaz íntima-sangre y la otra a la interfaz media-adventicia. El EIMC se midió como la distancia máxima entre esas dos líneas. Las determinaciones se realizaron en la carótida común a 1 cm del bulbo (Figura 1) siguiendo criterios previamente establecidos. (18, 19)

Se tomaron tres determinaciones en cada carótida y se promediaron los seis resultados. La variabilidad intraobservador en nuestro laboratorio fue del 3,2%.

Análisis estadístico

Las variables continuas se procesaron mediante la prueba no paramétrica de Mann-Whitney. (20, 21) El punto de corte para determinar el valor discriminante del EIMC como predictor de placa aórtica se determinó a través del análisis por curva ROC. En todos los casos el valor de significación umbral fue de $p \geq 0,05$ para dos extremos.

Los análisis estadísticos se realizaron con el software Statistica versión 5.1/97 (Stat Soft Co, Tulsa, OK), y el paquete Trae Epistat, versión 5.0 (Windows 95).

Tabla 1
Evaluación de los factores de riesgo según el EIMC (mm)

Factores de riesgo	EIMC < 0,83	EIMC ≥ 0,83	TOTAL	p
Diabetes sí	6 (29%)	15 (71%)	21	
Diabetes no	38 (48%)	41 (52%)	79	NS
Mayor de 60	28 (34%)	54 (66%)	82	
Menor de 60	16 (89%)	2 (11%)	18	$p < 0,001$
Hipertensión arterial sí	17 (30%)	39 (70%)	56	
Hipertensión arterial no	25 (57%)	19 (43%)	44	$p < 0,037$
Hombre	16 (33%)	32 (67%)	48	
Mujer	28 (54%)	24 (46%)	52	NS
Colesterol alto	8 (33%)	16 (67%)	24	
Colesterol normal	36 (47%)	40 (53%)	76	NS

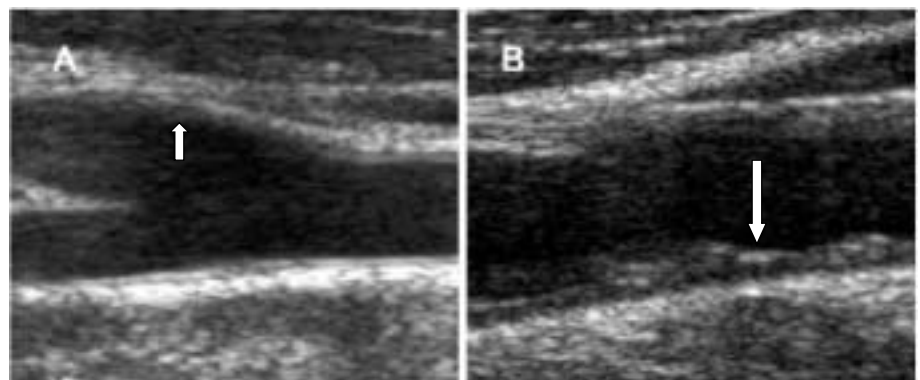


Fig. 1. Panel A. Imagen carotídea de un individuo normal. Panel B. Paciente con enfermedad aterosclerótica. La flecha señala en ambos casos el EIMC.

RESULTADOS

Se evaluaron 100 pacientes (48% de sexo masculino, edad promedio 67 ± 7 años). Se constataron los siguientes factores de riesgo: hipertensión arterial 56%, diabetes 21%, hipercolesterolemia 24%, tabaquismo 16%. El 27% de los pacientes presentaban dos factores de riesgo, el 4% tenían tres y los cuatro factores se encontraron sólo en un paciente. El 29% no presentaba antecedentes de hipertensión, diabetes, tabaquismo ni hipercolesterolemia.

Los motivos por los cuales los pacientes se derivaron para la realización de un ET pueden resumirse de la siguiente manera: búsqueda de foco embolígeno en 20 pacientes, valoración de insuficiencia mitral en 19, búsqueda de vegetaciones en 19, valoración de estenosis aórtica en 11, descartar disección aórtica en 8, valoración de insuficiencia aórtica en 7, síndrome de bajo volumen minuto poscirugía cardíaca en 3, evaluación de disfunción protésica en 3, diagnóstico de cardiopatías congénitas del adulto en 3, caracterización de masas intracardíacas en 2 y otros en 5.

En el panel A de la Figura 1 se muestra la imagen de la carótida común en un individuo normal con paredes lisas, delgadas y uniformes (EIMC 0,5 mm) y en el panel B un paciente con EIMC mayor de 1 mm con pared heterogénea e irregular. En la Figura 2 puede observarse la imagen de un corte transesofágico de la aorta descendente con placas tipo III, irregulares densas que se introducen en la luz de la aorta más de 5 mm.

El valor de corte del EIMC para predecir la presencia de aterosclerosis aórtica se obtuvo a partir de la curva ROC y fue de 0,83 mm. De los 56 pacientes con EIMC ≥ 0,83 mm, 40 presentaron placas y 16 no y de los 44 pacientes con EIMC < 0,83 mm sólo 16 presentaron placas (p < 0,001, odds ratio 0,22 Wald IC 95% 0,098 - 0,532, odds ratio inverso 4,38). La sensibilidad del EIMC para predecir la presencia total de placas en la aorta torácica fue del 71,4%, la especificidad del 63,6%, el valor predictivo positivo del 71,4% y

el predictivo negativo del 63,4% (índice de verosimilitud positivo de 1,9 e índice negativo de 0,45). Si analizamos el valor de este punto de corte para predecir la presencia de placas del alto riesgo (grados III y IV), la sensibilidad fue del 71%, la especificidad del 92%, el valor predictivo positivo del 20% y el valor predictivo negativo del 92%.

Dentro del grupo de individuos estudiados no encontramos una correlación significativa del EIMC aumentado (superior a 0,83 mm) con el sexo, la presencia de diabetes o el tabaquismo; en cambio, la encontramos en relación con la edad, la hipertensión arterial y el grado de severidad de la placa de aorta (Tablas 1 y 2).

DISCUSIÓN

En los últimos años se han desarrollado diferentes técnicas dirigidas a la detección temprana y la determinación de la progresión de la enfermedad aterosclerótica. En este sentido, los estudios ecográficos en modo B de alta resolución de los vasos periféricos representan una metodología de fácil implementación que actualmente es aceptada para la evaluación de la extensión de la enfermedad aterosclerótica. (22-24) Desde el punto de vista fisiopatológico, la medición del espesor íntima-media en las arterias carótidas representa un indicador evidente de la severidad de la enfermedad aterosclerótica en sus estadios iniciales. (25, 26) Analizado como predictor independiente, es el factor de riesgo que más se asocia con la enfermedad cardiovascular en relación con cualquier factor de riesgo tradicional considerado aisladamente. (27)

Dado que la aterosclerosis es una enfermedad de todo el árbol arterial, la determinación de su extensión y su progresión en los diferentes territorios arteriales es fundamental para comprender el desarrollo y el pronóstico en cada individuo. Es así como reviste particular importancia la evaluación de la aterosclerosis de la aorta en sus diferentes segmentos. Por lo tanto, es importante la detección de placas en la aorta torácica, ya que éstas representan un factor de riesgo fundamental en la producción de fenómenos embólicos, tanto espontáneos como vinculados con la cirugía cardíaca y el cateterismo arterial. (28, 29) Asimismo, los estudios que emplearon la modalidad de ecocardiograma transesofágico y de autopsia señalan una relación concreta

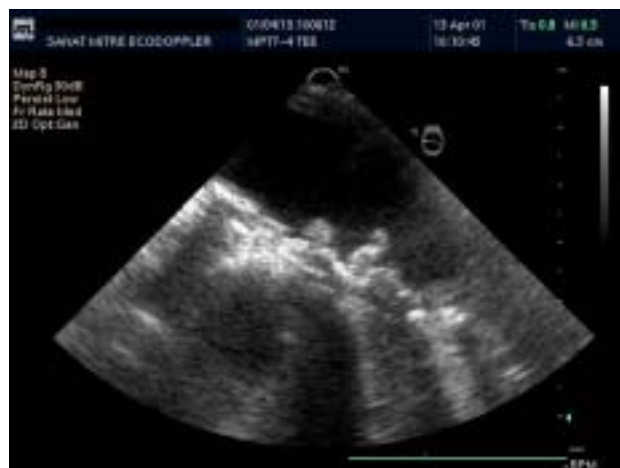

Fig. 2. Estudio transesofágico de un paciente con una placa complicada con trombo (tipo IV).

Tabla 2
Relación entre EIMC y presencia de placas en la aorta torácica

	n	EIMC (mm) media ± DE	EIMC (mm) mediana	EIMC (mm) rango
Sin placas	44	0,772 ± 0,164	0,770	0,50-1,12
Con placas	56	0,971 ± 0,215	0,985	0,60-1,52

Prueba de Mann-Withney, p < 0,00003

Tabla 3
Relación entre severidad de la placa aórtica y el espesor íntima-media

Grado	n	EIMC
I	44	0,777±0,176
II	42	0,951±0,117
III	8	1,08±0,297
IV	6	0,972±0,281

Prueba de Kruskal-Wallis $p < 0,0005$
EIMC medido en mm

entre la presencia de placas en la aorta torácica y accidentes cerebrovasculares de tipo isquémico. (32, 33)

Algunos autores han demostrado recientemente la clara asociación entre EIMC aumentado y presencia de placas en la aorta torácica en individuos con enfermedad isquémica cerebral. (34, 35) No obstante, la asociación fisiopatológica entre procesos ateroscleróticos en diferentes territorios es fundamental poder determinar si existe algún espacio de la práctica clínica en el que la aplicación del EIMC pueda ser de utilidad y nos brinde información aditiva a los factores de riesgo vascular convencionales. Nuestro estudio, a diferencia de otros trabajos, (36) muestra en primer lugar una baja relación entre factores de riesgo tradicionales para aterosclerosis y magnitud del espesor íntima-media a nivel carotídeo. Es llamativa la falta de correlación con la diabetes, la hipercolesterolemia y con el hábito de fumar; esto podría explicarse en alguna medida por la baja prevalencia de estos factores en nuestra población. En segundo lugar, se observa una asociación entre enfermedad aterosclerótica carotídea evaluada por medio del EIMC y la presencia de placas en la aorta torácica diagnosticadas por medio de eco-Doppler transesofágico como manifestación de un proceso generalizado que pone en evidencia además que las placas aórticas más grandes se asocian con los valores de EIMC más elevados, y que en presencia de EIMC por debajo de nuestro punto de corte es muy poco probable que existan placas con alto riesgo embólico.

Es importante dejar en claro que los individuos que presentaban placas de grado IV no presentaban EIMC significativamente mayor que los del grupo III, o aun los del grado II. Esto podría estar determinado en primer lugar por la baja prevalencia de individuos de este grupo (6 pacientes) pero, por otro lado, dado que por definición el grupo IV está constituido por pacientes con úlcera o trombosis de la placa, esta complicación puede aparecer en cualquier momento de la evolución.

Es sustancial señalar que el bajo valor predictivo positivo encontrado en relación con otros estudios de la literatura se debe a la escasa prevalencia de placas complejas en nuestra población y esto está determinado por la baja incidencia de eventos isquémicos de etiología aterosclerótica en los individuos estudiados.

La determinación del EIMC carotídeo constituye un excelente método de diagnóstico para pesquisar

pacientes con sospecha de aterosclerosis generalizada y discriminar a aquellos pacientes con muy bajo riesgo de presentar fenómenos embólicos originados a partir de patología aórtica torácica aterosclerótica.

LIMITACIONES DEL ESTUDIO

El EIMC, por definición, representa el espacio generado por la sumatoria de las capas íntima y media de la pared arterial, por lo que el incremento de dicho espesor puede estar determinado no sólo por la sobrecarga lipídica de la íntima, como manifestación de aterosclerosis, sino por el incremento de colágeno en la capa media como mecanismo fisiopatológico de involución de la elasticidad de la pared arterial. (37) Si bien la sobrecarga lipídica no es un fenómeno uniforme, mientras que el crecimiento de la media sí lo es, existe la posibilidad de generar falsos positivos, sobre todo en pacientes longevos. Por ello creemos que la sensibilidad de esta técnica podría aumentar significativamente en el futuro con el desarrollo de transductores de ultrasonido que permitan discriminar ambas capas de la pared arterial.

Por otro lado, existen limitaciones técnicas para la detección de placas en la aorta torácica por medio del eco-Doppler transesofágico, sobre todo en las que se encuentran en la porción distal de la aorta ascendente y el segmento proximal del cayado. (11)

SUMMARY

Carotid intima-media thickness as a predictor of atherosclerotic plaque in the thoracic aorta

It has been clearly demonstrated that the presence of an atherosclerotic plaque in the thoracic aorta represents not only a risk factor for coronary or cerebrovascular disease but also a severe embolic risk in the presence of intraaortic maneuvers.

The assessment of the carotid intima-media thickness is a simple and practical method in order to evaluate the lipidic burden of the arterial wall. We have tried to establish the relationship between increased intima-media thickness and the presence of a plaque in the thoracic aorta by transesophageal echocardiography.

We evaluated 100 consecutive patients that came to our lab to get a transesophageal echocardiography. In all cases the carotid intima-media thickness was evaluated before the study.

Fifty-six patients presented a plaque in the thoracic aorta: 42 grade II plaque, 8 grade III and 6 grade IV. The cut-off value in the assessment of the intima-media thickness in our group, as determined by the ROC curve, was 0.83 mm. The sensitivity of intima-media thickness > 0.83 in the detection of plaque was 71.4%; specificity was 63.6%; positive prognostic value was 71.4% and negative prognostic value was 63.4%. On the other hand, the sensitivity in the detection of complex plaque (grade III, IV) was 71%, specificity 92%, positive prognostic value 20% and negative prognostic value 92%.

We conclude that the carotid intima-media thickness is a useful method in the prediction of patients at risk of presenting thoracic aorta plaque as a manifestation of general-

ized atherosclerosis. Besides, the presence of a normal intima-media thickness virtually rules out the possibility of having high-risk complex plaque in the thoracic aorta which is why it would be important to perform this measurement in those patients with indications of endovascular maneuvers and suspected of being at high embolic risk.

Key words: Atherosclerosis - Carotid artery - Transesophageal echocardiography - Risk factor

BIBLIOGRAFÍA

1. Armstrong ML, Megan MB, Heistad DD. Adaptive responses of the arterial wall as human atherosclerosis develops. In: Glagov S, Newman WP, Schaffer S, eds. *Pathobiology of the Human Atherosclerotic Plaque*. New York, NY: Springer-Verlag Inc; 1989. p. 469-80.
2. Glagov S, Weisenberg E, Zarins CK, Stankunavicius R, Kolettis GJ. Compensatory enlargement of human atherosclerotic coronary arteries. *N Engl J Med* 1987;316:1371-5.
3. Blankenhorn DH, Rooney JA, Curry PJ. Noninvasive assessment of atherosclerosis. *Prog Cardiovasc Dis* 1984;26:295-307.
4. Solberg LA, Strong JP. Risk factors and atherosclerotic lesions. A review of autopsy studies. *Arteriosclerosis* 1983;3:187-98.
5. Craven TE, Ryu JE, Espeland MA, Kahl FR, McKinney WM, Toole JF, et al. Evaluation of the associations between carotid artery atherosclerosis and coronary artery stenosis. A case-control study. *Circulation* 1990;82:1230-42.
6. Pérez DE, Casas C, Harwicz P, Zimmerman E, Hecht G. Cuantificación de la aterosclerosis aórtica por eco transesofágico y su implicación pronóstica. *Rev Argent Cardiol* 2004;72:30-5.
7. Forte E, Izcovich E, Baratta S, Sendova S, Blumberg E, Daru V y col. El grosor íntima-media carotídeo como indicador de enfermedad coronaria severa. *Rev Argent Cardiol* 2002;70 (Supl 3):122 (Abstract).
8. Berenstein C, Izcovich E, Baratta S, Barrangu S, González M, Daru V y col. Determinación del grosor íntima-media carotídeo y su relación con factores de riesgo de aterosclerosis. *Rev Argent Cardiol* 2002;70 (Supl 3): 157 (Abstract).
9. Izcovich E, Daru V, Salmon E, Baratta S, Iglesias R, González M, et al. The carotid intima-media thickness as a marker of severe coronary artery disease. *Atherosclerosis* 2002 (Suppl ISSN):1587-5688 (Abstract).
10. Solberg LA, Strong JP. Risk factors and atherosclerotic lesions. A review of autopsy studies. *Arteriosclerosis* 1983;3:187-98.
11. Khoury Z, Gottlieb S, Stern S, Keren A. Frequency and distribution of atherosclerotic plaques in the thoracic aorta as determined by transesophageal echocardiography in patients with coronary artery disease. *Am J Cardiol* 1997;79:23-7.
12. Amarencu P, Cohen A, Tzourio C, Bertrand B, Hommel M, Besson G, et al. Atherosclerotic disease of the aortic arch and the risk of ischemic stroke. *N Engl J Med* 1994;331:1474-9.
13. Tunick PA, Pérez JL, Kronzon I. Protruding atheromas in the thoracic aorta and systemic embolization. *Ann Intern Med* 1991;115:423-7.
14. Matsuzaki M, Toma Y, Kusakawa R. Clinical applications of transesophageal echocardiography. *Circulation* 1990;82:709-22.
15. Nihoyannopoulos P, Joshi J, Athanasopoulos G, Oakley CM. Detection of atherosclerotic lesions in the aorta by transesophageal echocardiography. *Am J Cardiol* 1993;71:1208-12.
16. Fazio GP, Redberg RF, Winslow T, Schiller NB. Transesophageal echocardiographically detected atherosclerotic aortic plaque is a marker for coronary artery disease. *J Am Coll Cardiol* 1993;21:144-50.
17. Zureik M, Ducimetiere P, Touboul PJ, Courbon D, Bonithon-Kopp C, Berr C, et al. Common carotid intima-media thickness predicts occurrence of carotid atherosclerotic plaques: longitudinal results from the Aging Vascular Study (EVA) study. *Arterioscler Thromb Vasc Biol* 2000;20:1622-9.
18. Kanters SD, Algra A, van Leeuwen MS, Banga JD. Reproducibility of in vivo carotid intima-media thickness measurements: a review. *Stroke* 1997;28:665-71.
19. Salonen R, Haapanen A, Salonen JT. Measurement of intima-media thickness of common carotid arteries with high-resolution B-mode ultrasonography: inter- and intra-observer variability. *Ultrasound Med Biol* 1991;17:225-30.
20. Hosmer DW, Lemeshow S. *Applied Logistic Regression*. New York: John Wiley & Sons, 1989. p. 135-173
21. Sahai H, Khurshid A: *Statistics in epidemiology. Methods, techniques, and applications*, Boca Raton (Florida, USA): CRC Press, 1996. p.153-163.
22. Salonen JT, Salonen R. Ultrasound B-mode imaging in observational studies of atherosclerotic progression. *Circulation* 1993;87:II56-65.
23. Wikstrand J, Wiklund O. Frontiers in cardiovascular science. Quantitative measurements of atherosclerotic manifestations in humans. *Arterioscler Thromb* 1992;12:114-9.
24. Grobbee DE, Bots ML. Carotid artery intima-media thickness as an indicator of generalized atherosclerosis. *J Intern Med* 1994;236:567-73.
25. Allan PL, Mowbray PI, Lee AJ, Fowkes FG. Relationship between carotid intima-media thickness and symptomatic and asymptomatic peripheral arterial disease. The Edinburgh Artery Study. *Stroke* 1997;28:348-53.
26. Howard G, Sharrett AR, Heiss G, Evans GW, Chambless LE, Riley WA, et al. Carotid artery intimal-medial thickness distribution in general populations as evaluated by B-mode ultrasound. ARIC Investigators. *Stroke* 1993;24:1297-304.
27. Heiss G, Sharrett AR, Barnes R, Chambless LE, Szklo M, Alzola C. Carotid atherosclerosis measured by B-mode ultrasound in populations: associations with cardiovascular risk factors in the ARIC study. *Am J Epidemiol* 1991;134:250-6.
28. McKibbin DW, Gott VL, Hutchins GM. Fatal cerebral atheromatous embolization after cardiopulmonary bypass. *J Thorac Cardiovasc Surg* 1976;71:741-5.
29. Gardner TJ, Horneffer PJ, Manolio TA, Pearson TA, Gott VL, Baumgartner WA, et al. Stroke following coronary artery bypass grafting: a ten-year study. *Ann Thorac Surg* 1985;40:574-81.
30. Katz ES, Tunick PA, Rusinek H, Ribakove G, Spencer FC, Kronzon I. Protruding aortic atheromas predict stroke in elderly patients undergoing cardiopulmonary bypass: experience with intraoperative transesophageal echocardiography. *J Am Coll Cardiol* 1992;20:70-7.
31. Cogan DG, Kuwabara T, Moser H. Fat emboli in the retina following angiography. *Arch Ophthalmol* 1964;71:308-13.
32. Amarencu P, Duyckaerts C, Tzourio C, Henin D, Bousser MG, Hauw JJ. The prevalence of ulcerated plaques in the aortic arch in patients with stroke. *N Engl J Med* 1992;326:221-5.
33. Sen S, Oppenheimer SM, Lima J, Cohen B. Risk factors for progression of aortic atheroma in stroke and transient ischemic attack patients. *Stroke* 2002;33:930-5.
34. Shimizu Y, Kitagawa K, Nagai Y, Narita M, Hougaku H, Masuyama T, et al. Carotid atherosclerosis as a risk factor for complex aortic lesions in patients with ischemic cerebrovascular disease. *Circ J* 2003;67:597-600.
35. Fasseas P, Brilakis ES, Leybishkis B, Cohen M, Sokil AB, Wolf N, et al. Association of carotid artery intima-media thickness with complex aortic atherosclerosis in patients with recent stroke. *Angiology* 2002;53:185-9.
36. Baldassarre D, Amato M, Bondioli A, Sirtori CR, Tremoli E. Carotid artery intima-media thickness measured by ultrasonography in normal clinical practice correlates well with atherosclerosis risk factors. *Stroke* 2000;31:2426-30.
37. Schmidt-Trucksass A, Grathwohl D, Schmid A, Boragk R, Upmeyer C, Keul J, et al. Structural, functional and hemodynamic changes of the common carotid artery with age in male subjects. *Arterioscler Thromb Vasc Biol* 1999;19:1091-97.