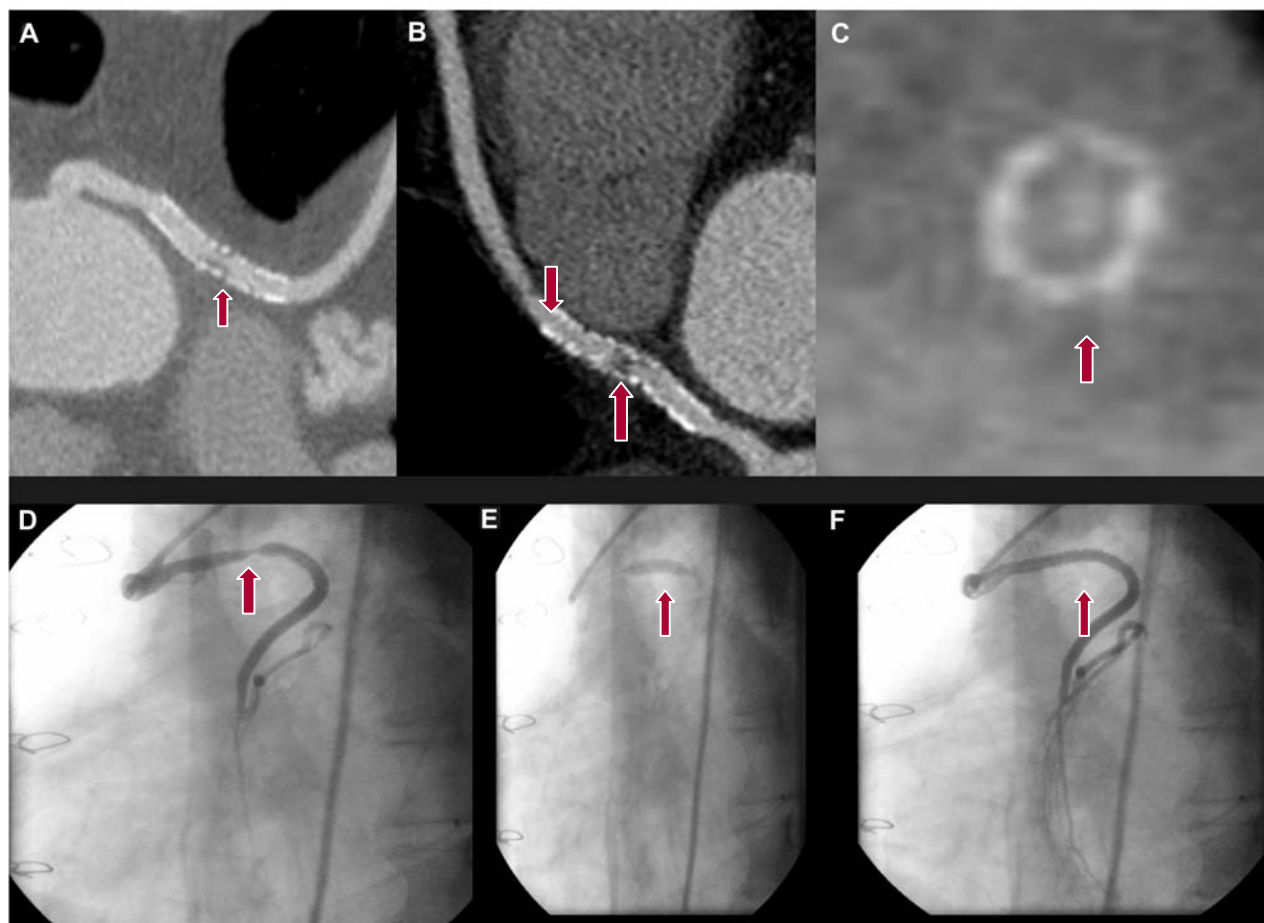


## Reestenosis de *stent* implantado en injerto aortocoronario diagnosticada por tomografía de 64 cortes

VLADIMIR MENDOZA-RODRÍGUEZ<sup>1</sup>, LUIS R. LLERENA<sup>2</sup>, FRANCISCO CABRERA-TOLEDO<sup>1</sup>

Paciente masculino de 57 años, ex fumador e hiperlipidémico, revascularizado quirúrgicamente en 1995 (dos *bypass*): anastomosis de vena safena de la aorta ascendente a la arteria descendente anterior (DA) y de la aorta a la coronaria derecha (CD). En marzo de 2007 ingresó con angor típico, por lo que se le realizó una coronariografía invasiva y se arribó al diagnóstico de oclusión del injerto de la CD y estenosis significativa del injerto en la DA, en el que se implantó un *stent* no recubierto por drogas de  $3,5 \times 3$  mm y se logró un resultado exitoso con flujo TIMI 3. Al mes presentó dolor torácico atípico sin cambios electrocardiográficos y se realizó una coronariografía por tomografía computarizada de múltiples cortes (TCMC) con equipo Somatom Sensation Cardiac de 64 cortes, Siemens, donde se demostró que el *stent* estaba permeable con muy buen flujo. A los seis meses se presenta en la guardia por angor a los esfuerzos moderados (clase funcional II-III de la NYHA). Se realizó una coronariografía por TCMC y se diagnosticó una reestenosis focal en el *stent* del injerto de vena safena en la DA (Figura 1 A, B y C); se realizó una coronariografía invasiva que corroboró el diagnóstico (Figura 1 D) y de inmediato se efectuó angioplastia con balón de  $4 \times 20$  mm (Figura 1 E) con resultado exitoso y flujo TIMI 3 (Figura 1 F). La evolución posterior fue satisfactoria y se decidió el alta hospitalaria con tratamiento médico y seguimiento por consulta externa.



**Fig. 1.** Coronariografía mínima invasiva (TCMC) e invasiva (CI). **A-B.** TCMC. Reconstrucción multiplanar curvo. Injerto aortocoronario con reestenosis focal del *stent* (flecha) en su porción media. **C.** TCMC. Reconstrucción multiplanar. Corte transversal del *stent* a nivel de la reestenosis (flechas). **D.** CI. Reestenosis focal del *stent* en el puente aortocoronario (flecha). **E.** CI. Dilatación con balón del área de reestenosis (flecha). **F.** CI. Resultado final posintervencionismo. Sin reestenosis residual y con flujo TIMI 3.