

Tratamiento de la isquemia crítica de miembros inferiores

SAMIR JOZAMI¹, MARIANO ALBERTAL^{1,2}, PATRICIO ZAEFFERER³, GUILLERMO PFUND³, ALEJANDRO FABIANI³, GERARDO NAU^{MTSAC, 1}, JORGE THIERER^{MTSAC, 2}, LUCIO PADILLA¹, JORGE BELARDI^{MTSAC, 1}, FERNANDO CURA^{MTSAC, 1}

Recibido: 17/07/2009

Aceptado: 17/12/2009

Dirección para separatas:

Dr. Fernando Cura
Instituto Cardiovascular
de Buenos Aires
Servicio de Cardiología
Intervencionista
y Terapéuticas Endovasculares
Blanco Encalada 1543
(1428) Ciudad Autónoma
de Buenos Aires
e-mail:
feura@icba-cardiovascular.com.ar

RESUMEN

Introducción

La isquemia crítica de miembros inferiores representa una manifestación extrema de la enfermedad vascular periférica crónica. La revascularización quirúrgica es el tratamiento de elección para los pacientes con esta patología, ya que pese a ser un procedimiento invasivo reduce la tasa de amputación y de mortalidad. Sin embargo, tiene una tasa alta de complicaciones. Durante la última década, el perfeccionamiento y la introducción de nuevas tecnologías percutáneas han derivado en un crecimiento importante en la estrategia endovascular. Su baja morbilidad comparada con la de la alternativa quirúrgica ha llevado a un rápido y explosivo incremento en su indicación.

Objetivo

Evaluar los resultados clínicos en pacientes con lesiones críticas de miembros inferiores tratados de forma endovascular en un centro de alto volumen.

Material y métodos

Desde enero de 2005 hasta diciembre de 2008 se realizaron 60 procedimientos en 55 pacientes.

Resultados

La edad de los pacientes fue de $72,5 \pm 10,6$ años (rango 49-91); el 60,7% eran de sexo masculino, el 57% padecían diabetes y el 48,8%, enfermedad coronaria. El 50% de los pacientes presentaron dolor del miembro en reposo y el resto, lesiones tróficas menores en el 41% y mayores en el 9%. Se trataron en total 74 lesiones: 14 aortoiliacas, 23 femoropoplíteas, 28 infrapoplíteas y 9 *bypass* vasculares. En el seguimiento a 30 días, la tasa de reintervención de urgencia fue del 10,9%, la de amputación del 5,4%, la de muerte del 3,6% y la de eventos cardíacos mayores (muerte, infarto agudo de miocardio, accidente cerebrovascular, reintervención o amputación) fue del 10,9%. Luego de 30 días, el seguimiento alejado (media 727 ± 442 días) arrojó las siguientes tasas: reintervención 11,7%, amputación 7,4%, infarto agudo de miocardio 2%, accidente cerebrovascular 2%, muerte 11,7% y eventos cardíacos mayores 27,4%. Las tasas de reintervención, amputación y eventos cardíacos mayores durante todo el estudio fueron del 21,4%, 14,3% y 30,3%, respectivamente.

Conclusiones

El tratamiento endovascular representa una alternativa atractiva para pacientes con isquemia crítica de miembros inferiores al reducir el riesgo de amputación. Sin embargo, esta población presenta un riesgo cardiovascular incrementado en el pronóstico alejado.

REV ARGENT CARDIOL 2010;78:129-133.

Palabras clave > Isquemia - Miembros inferiores - Angioplastia - Amputación

Abreviaturas >

CKMB	Isoenzima MB de la creatinincasa	ICMI	Isquemia crítica de miembros inferiores
ECG	Electrocardiograma	TASC	TransAtlantic Inter-Society Consensus

INTRODUCCIÓN

La isquemia crítica de miembros inferiores (ICMI) representa una manifestación extrema de la enfermedad vascular periférica crónica. Se define como la presencia de dolor del miembro en reposo (clasificación

de Rutherford IV), lesiones tróficas o gangrena (clasificación de Rutherford V y VI). (1, 2) La revascularización quirúrgica es el tratamiento de elección para los pacientes con ICMI, ya que pese a ser un procedimiento invasivo reduce la tasa de amputación (3-5) y de mortalidad. Sin embargo, tiene una tasa

Instituto Cardiovascular de Buenos Aires (ICBA), Buenos Aires, Argentina

^{MTSAC} Miembro Titular de la Sociedad Argentina de Cardiología

¹ Departamento de Cardiología Intervencionista y Terapéuticas Endovasculares

² Departamento de Investigación

³ Departamento de Cirugía Vascular

alta de complicaciones de heridas quirúrgicas, infecciones, dehiscencias, hematomas y trombosis.

La presencia de comorbilidades o el riesgo cardiovascular elevado (6) para la cirugía hace que en muchas ocasiones se elija el tratamiento endovascular o híbrido (*stent* ilíaco y *bypass* femorodistal).

La clasificación TASC (TransAtlantic Inter-Society Consensus) (4) ha permitido en los últimos años una comprensión mejor respecto de parámetros anatómicos en las lesiones arteriales y así saber de antemano cuáles pueden tener mejor pronóstico para el tratamiento endovascular (TASC A y B) y cuáles para el tratamiento quirúrgico (TASC D). Durante la última década, el perfeccionamiento y la introducción de nuevas tecnologías percutáneas han derivado en un crecimiento importante en la estrategia endovascular. (7-10) Su baja morbilidad comparada con la de la alternativa quirúrgica ha llevado a un rápido y explosivo crecimiento de su indicación.

El propósito de este estudio es realizar un análisis retrospectivo de nuestra experiencia en el tratamiento endovascular de pacientes con ICMI.

MATERIAL Y MÉTODOS

Con información tomada en forma retrospectiva de la base de datos del servicio de cardiología intervencionista y terapéuticas endovasculares, se analizaron 55 pacientes sometidos a angioplastia periférica en el contexto de ICMI desde enero de 2005 hasta diciembre de 2008. Se definió ICMI a la presencia de dolor en reposo del miembro inferior (Rutherford clase IV) con lesión trófica o sin ella (Rutherford clases V-VI), con signos hemodinámicos de obstrucción vascular y/o evaluación angiográfica compatible con enfermedad oclusiva arterial como primera etiología. Se definió lesión trófica menor (Rutherford clase V) a la ulceración no cicatrizada o gangrena con compromiso hasta el metatarso. Se definió lesión trófica mayor (Rutherford clase VI) a la ulceración no cicatrizada o gangrena con compromiso por encima del nivel metatarsiano.

En cada paciente se utilizaron los estudios de ultrasonido y/o angiográficos (tomografía computarizada, angiografía por resonancia o angiografía convencional) para determinar la distribución y el grado de aterosclerosis asociada con la ICMI (clasificación TASC). (4)

Procedimiento

La elección del acceso arterial estuvo a criterio del operador. Se consideró éxito angiográfico la obtención de estenosis residual $\leq 50\%$, flujo distal conservado, sin signos de embolia distal. Con excepción del sector aortoiliaco, donde siempre se utilizó *stent*, la colocación del dispositivo quedó reservada para los casos en los que había lesión residual $> 30\%$, retracción elástica, disección e imagen de trombo parietal.

Luego del procedimiento, todos los pacientes fueron tratados con triple antiagregación plaquetaria (aspirina, clopidogrel y cilostazol) y estatinas, a menos que hubiera una contraindicación.

Las lesiones ilíacas o femorales tratadas percutáneamente se evaluaron según la clasificación del TASC. (4)

Seguimiento

El seguimiento clínico a largo plazo se efectuó en el 96,2% (51/53) de los pacientes mediante una consulta clínica o te-

lefónica entre los 6 y los 12 meses del procedimiento y luego se repitió cada 6 meses (media $2 \pm 1,2$ años).

Los eventos se clasificaron en:

1. Muerte de cualquier causa (cardiovascular y no cardiovascular).
2. Infarto de miocardio con onda Q, definido por la aparición de nuevas ondas Q en el ECG, precedidas o no de cuadro clínico sintomático, o sin onda Q, definido como síndrome coronario agudo asociado con elevación enzimática [más del doble del límite superior de la normalidad para la isoenzima MB de la creatinincinasa (CKMB)] sin la aparición ulterior de ondas Q en el ECG.
3. Accidente cerebrovascular.
4. Amputación.
5. Reintervención del vaso tratado: se tomaron en cuenta sólo los nuevos procedimientos quirúrgicos o endovasculares realizados en uno de los vasos previamente sometidos a terapia endovascular.
6. Complicaciones del procedimiento: hematoma mayor, oclusión aguda, perforación, insuficiencia renal, embolia distal o cualquiera de las anteriores relacionadas con la angioplastia.

Estadística

Las variables continuas se presentan como media \pm desviación estándar (DE). Las variables categóricas se expresan como porcentajes. Para el análisis estadístico se empleó el paquete estadístico SPSS 11.0.

RESULTADOS

La edad media fue de $72,5 \pm 10,6$ años, rango de 49 a 91. El 57% de los pacientes eran diabéticos, el 55% tabaquistas, mientras que el 48,8% presentaban historia previa de enfermedad coronaria y el 29,3% de cirugía de revascularización miocárdica. El 26,8% ya habían sido sometidos a revascularización de los miembros inferiores. Con respecto a la presentación clínica, el 50% (28/55) de los pacientes presentaron dolor de reposo y el resto, lesiones tróficas menores el 41% (23/55) y mayores el 9% (5/55).

Procedimiento

Se obtuvo éxito angiográfico en el 92,8% (51/55). En total, se trataron en forma endovascular 74 territorios vasculares en 60 procedimientos. La distribución anatómica, la clasificación TASC de las lesiones y la estrategia endovascular para cada territorio tratado se resumen en las Tablas 1 y 2. El número de lechos distales permeables o *run-off* fue 0 en el 16,4% ($n = 9$), de 1 vaso en el 42% ($n = 23$), de 2 vasos en el 34,4% ($n = 19$) y de 3 vasos en el 7,2% ($n = 4$). Se realizó angioplastia infrapoplíteica en el 60% de los casos (Figura 1 A-D). El 31,5% (21/55) presentaban oclusión total. Se trató más de un territorio vascular en el 44,6% (25/55) de los casos y en uno de ellos se procedió al tratamiento percutáneo en tres territorios diferentes. En el 16% de los casos de tratamiento combinado (4/25) se optó por una revascularización en dos etapas. En la mayoría de los casos combinados (76%, 19/25) se trató por lo menos una lesión femoral y otra infrapoplíteica.

Tabla 1. Distribución de las lesiones aortoiliacas o femorales según su clasificación TASC

Clase	Aortoiliaca (n = 14)	
A	38,5%	- Estenosis unilateral o bilateral de la arteria iliaca común (AIC) - Estenosis unilateral o bilateral corta (≤ 3 cm) de la arteria iliaca externa (AIE)
B	0%	- Estenosis corta (≤ 3 cm) de la aorta infrarrenal; Oclusión unilateral de la AIC - Una o múltiples estenosis con una longitud total de 3-10 cm, con compromiso de la AIE y sin compromiso de la arteria femoral común (AFC) - Oclusión unilateral de la AIE sin compromiso de la AFC o de la arteria iliaca interna
C	7,7%	- Estenosis bilateral de la AIE de 3-10 cm de longitud sin compromiso de la AFC - Oclusión unilateral de la AIE que compromete la AFC o la arteria iliaca interna - Oclusión unilateral de la AIE muy calcificada que compromete o no la AFC o la arteria iliaca interna
D	53,8%	- Oclusión aortoiliaca infrarrenal - Enfermedad difusa que compromete la aorta y ambas arterias ilíacas y requiere revascularización - Múltiples lesiones de tipo difusas con compromiso unilateral de la AIC, la AIE y la AFC - Oclusión unilateral de la AIC y la AIE. Oclusión bilateral de la AIE - Estenosis ilíacas en pacientes con AAA que requieran tratamiento adicional no corregible con el implante del <i>stent</i> aórtico
Clase	Femoropoplítea (n = 23)	
A	8,7%	- Estenosis ≤ 10 cm de longitud; oclusión ≤ 5 cm de longitud
B	48%	- Lesiones múltiples (estenosis u oclusión), cada una ≤ 5 cm de longitud - Estenosis única u oclusión 15 cm de longitud sin compromiso de la arteria poplítea - Una o múltiples lesiones en ausencia de lechos distales pasibles de revascularización quirúrgica - Oclusión muy calcificada ≤ 5 cm de longitud; lesión única poplítea
C	30,3%	- Estenosis múltiples u oclusión que suman > 15 cm con calcificación importante o sin ella - Lesión recurrente luego de dos intervenciones endovasculares
D	13%	- Oclusión total de la AFC o de la arteria femoral superficial > 20 cm con compromiso de la arteria poplítea - Oclusión total de la arteria poplítea y tronco de la tibioperonea

Tabla 2. Tratamiento percutáneo según el territorio vascular (n = 74)

Estrategia intervencionista	AI + iliaco* (n = 14)	Femoropoplítea (n = 23)	Infrapoplítea (n = 28)	Bypass (n = 9)
	n (%)	n (%)	n (%)	n (%)
Balón	1 (7)	9 (39)	13 (46,4)	4 (43)
SAE	8 (57)	14 (61)	2 (7)	1 (14)
SBE	5 (36)	0	12 (43)	4 (43)
SF	0	0	1 (3,6)	0

AI: Aortoiliaco. * Comprende arterias ilíacas primitiva, externa e interna. SAE: *Stent* autoexpandible. SBE: *Stent* con balón expandible. SF: *Stent* farmacológico.

Resultados clínicos

Los resultados clínicos a corto y a largo plazos se detallan en la Tabla 3. Durante el seguimiento a 30 días, tres pacientes requirieron amputaciones, de las cuales dos culminaron en óbito. Una ocurrió en un paciente de 74 años con antecedentes de enfermedad coronaria y *bypass* en ambos miembros inferiores, sometido a terapia endovascular debido a falla de ambos *bypass* vasculares. El paciente evolucionó con trombosis, que requirió amputación y falleció como resultado de su mala evolución posquirúrgica. El segundo caso fue una mujer de 70 años con antecedentes de *bypass* vascular que luego de someterse a cirugía coronaria evolucionó con isquemia aguda del miembro inferior izquierdo, que

no mejoró con embolectomía quirúrgica. Se decidió proceder con angioplastia de rescate al extremo distal de la anastomosis femoropoplítea del lado izquierdo, con buen resultado angiográfico. Sin embargo, debido al deterioro tisular, requirió amputación, que presentó complicaciones y falleció durante el posoperatorio.

Durante el seguimiento tardío (véase Tabla 3), el 11,7% de los pacientes requirieron reintervenciones y el 27,4% presentaron eventos cardiovasculares mayores (muerte, infarto, accidente cerebrovascular, reintervención y amputación). Las tasas de reintervención, amputación y eventos cardíacos mayores durante todo el estudio fueron del 21,4%, 14,3% y 30,3%, respectivamente. La tasa combinada de

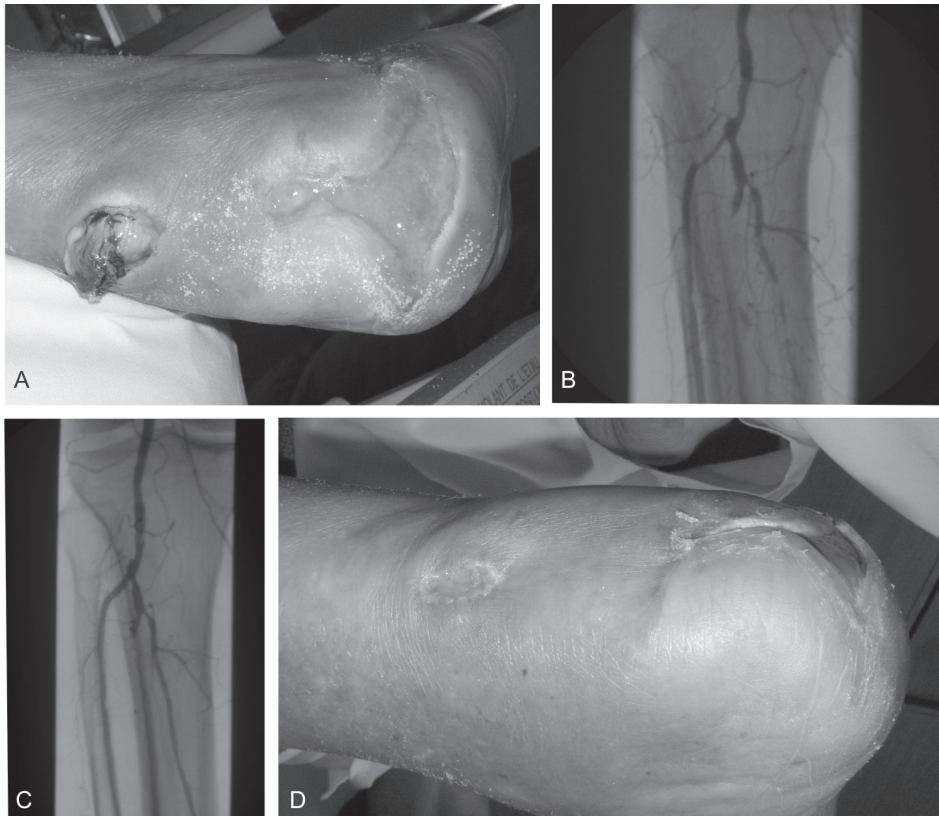


Fig. 1. Paciente 65 años, portador de diabetes tipo 2, con antecedentes de amputación supragenicular izquierda que presenta lesiones de tipo tróficas en el sitio del muñón (A), que invalida la utilización de la prótesis. La angiografía a nivel infrapoplíteo revelaba enfermedad grave de las arterias tibial anterior, posterior y peronea (B). La angiografía final luego de angioplastia con balón demuestra permeabilidad de las arterias tibiales (C); a los 45 días del procedimiento se observa mejoría de la lesión trófica del muñón (D).

Tabla 3. Resultados clínicos de la población

Resultados clínicos a los 30 días (n = 55)	n (%)
Reintervención de urgencia	6 (10,9)
Amputación	3 (5,4)
Infarto agudo de miocardio	0
Accidente cerebrovascular	0
Muerte	2 (3,6)
Eventos cardiovasculares mayores*	6 (10,9)
Resultados clínicos a largo plazo (n = 51)	n (%)
Reintervención	6 (11,7)
Amputación	4 (7,4)
Infarto agudo de miocardio	1 (2)
Accidente cerebrovascular	1 (2)
Muerte	6 (11,7)
Eventos cardiovasculares mayores*	14 (27,4)

* Muerte, infarto agudo de miocardio, amputación, accidente cerebrovascular o reintervención.

reintervención y amputación durante todo el estudio fue del 28,6%.

En pacientes sometidos a angioplastia infrapatelar, 9/34 (26,5%) requirieron reintervención y 5/34 (14,7%), amputación.

DISCUSIÓN

La presencia de ICMI representa el estadio más avanzado de la enfermedad vascular periférica y su complicación más temida es la pérdida del miembro inferior. La presentación clínica puede variar desde dolor en reposo y úlceras isquémicas a gangrena. Además de la pérdida del miembro, la coexistencia de enfermedad coronaria y cerebrovascular representa una amenaza aún mayor para el paciente. Varios hallazgos en nuestro estudio merecen mención: primero, la tasa de éxito angiográfico fue elevada, mientras que la tasa de amputación resultó relativamente baja (14,3%). Segundo, se observaron tasas aceptables de reintervención y de eventos cardíacos mayores, a pesar de tratarse de una población con riesgo preoperatorio excesivo debido a edad avanzada y antecedentes de enfermedad coronaria o de cirugías coronarias y vasculares. El tratamiento endovascular presenta un riesgo perioperatorio menor, mayor bienestar para el paciente y tiene un tiempo de recuperación y de estadía hospitalaria menor respecto del tratamiento quirúrgico. (11) A pesar de que la permeabilidad de la revascularización quirúrgica es superior, la restitución del flujo distal que se logra con el tratamiento endovascular, aunque sea por un tiempo breve, se traduce en una franca mejoría del miembro en riesgo. (5, 12, 13) En nuestro estudio, las elevadas tasas de éxito angiográfico (> 94%) y de salvataje del miembro inferior (85%) son similares a las comunicadas en estudios previos. (5, 13) Estos resultados

son alentadores teniendo en cuenta el alto riesgo de nuestra población. Efectivamente, la posibilidad de poder ofrecer un procedimiento mínimamente invasivo como la terapia endovascular, con estadía hospitalaria breve, y de aceptable morbilidad resulta altamente atractiva para el tratamiento de la ICMI. Esto último es especialmente importante teniendo en cuenta que muchos de estos pacientes son excluidos de la revascularización quirúrgica, ya sea por condiciones generales o malos lechos distales. En la actualidad se encuentran en proceso de evaluación varias técnicas endovasculares (p. ej., crioplastia, *stents* farmacológicos, utilización de láser y aterótomos para eliminación de placa), (7-10) con un gran potencial para incrementar el éxito técnico del procedimiento y el porcentaje de salvataje de miembros inferiores en un futuro no lejano.

Limitaciones

Es necesario señalar que este estudio representa una evaluación retrospectiva de datos obtenidos en forma prospectiva de una población. Por otro lado, sólo se evaluó terapia endovascular; la inclusión de una rama quirúrgica podría proporcionar datos comparativos de ambas técnicas.

CONCLUSIONES

El tratamiento endovascular representa una alternativa segura y viable para pacientes con ICMI, capaz de lograr el rescate del miembro isquémico a corto y a largo plazos. Sin embargo, esta población presenta un riesgo cardiovascular incrementado en el pronóstico alejado.

SUMMARY

Treatment of Critical Lower Limb Ischemia

Background

Critical lower limb ischemia is the extreme manifestation of chronic peripheral arterial disease. Surgical revascularization is the treatment of choice for patients with this condition as it reduces amputation and mortality rates despite being an invasive procedure. Yet, the incidence of complications is high. During the last decade, the development and introduction of new percutaneous technologies have enabled significant growth in endovascular strategies. Indications for endovascular treatment have increased due to its low morbidity compared to surgery.

Objective

To evaluate the clinical outcomes in patients with critical lower limb occlusions undergoing endovascular treatment in a high-volume center.

Material and Methods

A total of 60 procedures in 55 patients were performed from January 2005 to December 2008.

Results

Patients' age was 72.5 ± 10.6 years (range 49-91) and 60.7% were men; 57% were diabetics and 48.8% had coronary artery disease. Fifty percent of patients had ischemic rest pain;

41% had minor trophic lesions and 9% presented major trophic lesions. A total of 74 occlusions were treated: 14 aortoiliac, 23 femoropopliteal, 28 infrapopliteal and 9 occlusions of vascular bypass grafts. The following outcomes were evaluated 30 days after the intervention: urgent reintervention, 10.9%; amputation, 5.4%; mortality, 3.6%; major cardiac events (mortality, myocardial infarction, stroke, reintervention or amputation), 10.9%. In the long-term follow-up (median 727 ± 442 days) reintervention rate was 11.7%, amputation 7.4%, myocardial infarction 2%, stroke 2%, mortality 11.7%, and major cardiac events 27.4%. Reintervention, amputation and major cardiac events rates throughout the study were 21.4%, 14.3% and 30.3%, respectively.

Conclusions

Endovascular treatment represents an attractive option to reduce the risk of amputation in patients with critical lower limb ischemia. However, this population carries high long-term cardiovascular risk.

Key words > Ischemia - Lower Limbs - Angioplasty - Amputation

BIBLIOGRAFÍA

- Rutherford RB. Clinical staging of acute limb ischemia as the basis for choice of revascularization method: when and how to intervene. *Semin Vasc Surg* 2009;22:5-9.
- Rutherford RB, Baker JD, Ernst C, Johnston KW, Porter JM, Ahn S, et al. Recommended standards for reports dealing with lower extremity ischemia: revised version. *J Vasc Surg* 1997;26:517-38.
- Kalra M, Gloviczki P, Bower TC, Panneton JM, Harmsen WS, Jenkins GD, et al. Limb salvage after successful pedal bypass grafting is associated with improved long-term survival. *J Vasc Surg* 2001;33:6-16.
- Dormandy JA, Rutherford RB. Management of peripheral arterial disease (PAD). TASC Working Group. TransAtlantic Inter-Society Consensus (TASC). *J Vasc Surg* 2000;31:S1-S296.
- Dorros G, Jaff MR, Dorros AM, Mathiak LM, He T. Tibioperoneal (outflow lesion) angioplasty can be used as primary treatment in 235 patients with critical limb ischemia: five-year follow-up. *Circulation* 2001;104:2057-62.
- Criqui MH, Langer RD, Fronek A, Feigelson HS, Klauber MR, McCann TJ, et al. Mortality over a period of 10 years in patients with peripheral arterial disease. *N Engl J Med* 1992;326:381-6.
- Laird JR, Biamino G, McNamara T, Scheinert D, Zetterlund P, Moen E, et al. Cryoplasty for the treatment of femoropopliteal arterial disease: extended follow-up results. *J Endovasc Ther* 2006;13:II52-9.
- Laird JR, Zeller T, Gray BH, Scheinert D, Vranic M, Reiser C, et al; LACI Investigators. Limb salvage following laser-assisted angioplasty for critical limb ischemia: results of the LACI multicenter trial. *J Endovasc Ther* 2006;13:1-11.
- Pershad A, Stevenson J. Directional atherectomy with the SilverHawk plaque excision device in the treatment of a proximal subclavian-vertebral artery stenosis in coronary-subclavian steal syndrome (CSSS). *J Invasive Cardiol* 2004;16:723-4.
- Saketkhuo RR, Razavi MK, Padidar A, Kee ST, Sze DY, Dake MD. Percutaneous bypass: subintimal recanalization of peripheral occlusive disease with IVUS guided luminal re-entry. *Tech Vasc Interv Radiol* 2004;7:23-7.
- Adam DJ, Beard JD, Cleveland T, Bell J, Bradbury AW, Forbes JF, et al; BASIL trial participants. Bypass versus angioplasty in severe ischaemia of the leg (BASIL): multicentre, randomised controlled trial. *Lancet* 2005;366:1925-34.
- Bosiers M, Hart JP, Deloosse K, Verbist J, Peeters P. Endovascular therapy as the primary approach for limb salvage in patients with critical limb ischemia: experience with 443 infrapopliteal procedures. *Vascular* 2006;14:63-9.
- Kudo T, Chandra FA, Ahn SS. The effectiveness of percutaneous transluminal angioplasty for the treatment of critical limb ischemia: a 10-year experience. *J Vasc Surg* 2005;41:423-35.