

# Abordaje transeptal para el reemplazo valvular mitral

RAÚL A. BORRACCI<sup>MTSAC, 1, 2, 3, 4</sup>, MIGUEL RUBIO<sup>MTSAC, 1, 2, 3</sup>, ARNALDO MILANI<sup>4</sup>, FÉLIX RAMÍREZ<sup>4</sup>, CARLOS BARRERO<sup>MTSAC, 1</sup>, CARLOS A. RAPALLO<sup>MTSAC, 2</sup>, CARLOS A. INGINO<sup>MTSAC, 3</sup>, JUAN C. MEDRANO<sup>4</sup>

Recibido: 16/02/2010

Aceptado: 07/05/2010

*Dirección para separatas:*

Dr. Raúl A. Borracci  
La Pampa 3030 - 1° B  
(1428) Buenos Aires, Argentina  
e-mail: raborracci@gmail.com

## RESUMEN

### Introducción

A pesar de que es técnicamente más demandante, el acceso a la válvula mitral por vía transeptal permite una exposición mayor de sus valvas y del aparato subvalvular, en especial en aurículas pequeñas, en reoperaciones o cuando se combina con el tratamiento de la válvula tricuspídea.

### Objetivos

Evaluar las dificultades técnicas y las complicaciones asociadas con el abordaje transeptal para el reemplazo valvular mitral.

### Material y métodos

Entre 2006 y 2009 se incluyeron 62 pacientes consecutivos a los que se les realizó reemplazo valvular mitral solo o asociado con revascularización miocárdica a través de un abordaje transeptal extendido al techo de la aurícula izquierda. Se evaluaron las dificultades técnicas y la morbimortalidad del procedimiento.

### Resultados

En todos los pacientes se pudo realizar el abordaje sin dificultades técnicas con una exposición adecuada de la válvula mitral. La tasa de trastornos de conducción en el posoperatorio fue del 9,7% y la necesidad de implante de un marcapasos definitivo fue del 4,8%. De los pacientes que tenían fibrilación auricular previa (n = 18), el 83,3% recuperaron ritmo sinusal o nodal alto en el posoperatorio.

### Conclusiones

El abordaje transeptal extendido al techo de la aurícula izquierda constituyó una alternativa de acceso a la válvula mitral, con una exposición mejor que el abordaje tradicional, aunque a expensas de una técnica más demandante. Los tiempos quirúrgicos, la mortalidad y las complicaciones fueron similares a los de la técnica convencional, a excepción de una probable incidencia mayor de ritmo nodal y bloqueo A-V. Posiblemente exista cierto beneficio en la recuperación del ritmo sinusal en los pacientes con fibrilación auricular crónica previa.

REV ARGENT CARDIOL 2010;78:400-404.

**Palabras clave** > Cirugía - Técnica - Válvula mitral - *Septum* interauricular - Complicaciones

**Abreviaturas** > A-V Auriculoventricular | CEC Circulación extracorpórea

## INTRODUCCIÓN

El abordaje transeptal para la cirugía de la válvula mitral fue descrito por Dubost (1) y posteriormente modificado por distintos autores. (2-5) El desarrollo de esta técnica se basó en las supuestas ventajas que tendría sobre el abordaje habitual a través de una auriculotomía izquierda por debajo del surco interauricular. A pesar de que es técnicamente más demandante, el acceso por vía transeptal permite una exposición ma-

yor de las valvas mitrales y del aparato subvalvular, en especial en aurículas pequeñas, en reoperaciones o cuando se combina con el tratamiento de la válvula tricuspídea. (6-8)

La difusión de este abordaje se ha visto restringida a causa de los mayores requisitos técnicos y de los potenciales efectos sobre el ritmo sinusal que podría tener en los pacientes no fibrilados previamente, habida cuenta de que las incisiones sobre la pared de la aurícula derecha, del techo de la aurícula izquierda y del *septum*

<sup>MTSAC</sup> Miembro Titular de la Sociedad Argentina de Cardiología

<sup>1</sup> Clínica Bazterrica. Buenos Aires, Argentina

<sup>2</sup> Sanatorio Prof. Itoiz. Avellaneda, Buenos Aires, Argentina

<sup>3</sup> Clínica Sagrada Familia. Buenos Aires, Argentina

<sup>4</sup> Clínica y Maternidad Suizo Argentina. Buenos Aires, Argentina

interauricular se han asociado con ritmos nodales transitorios y bloqueo auriculoventricular. (9-11)

Considerando que la exposición y la visibilidad de la válvula mitral con el abordaje transeptal es superior al que se obtiene con el acceso tradicional de la auriculotomía izquierda, el presente trabajo tuvo por objetivo evaluar las dificultades técnicas y las complicaciones asociadas con el abordaje transeptal para el reemplazo valvular mitral.

## MATERIAL Y MÉTODOS

Entre enero de 2006 y diciembre de 2009 se incluyeron 62 pacientes consecutivos a los que se les realizó reemplazo valvular mitral solo o asociado con revascularización miocárdica a través de un abordaje transeptal extendido al techo de la aurícula izquierda. Estos pacientes correspondieron a todos los reemplazos mitrales realizados en ese período sobre un total de 728 cirugías cardíacas (8,5%). Las características clínicas de los pacientes se resumen en la Tabla 1, en tanto que los hallazgos ecocardiográficos que definieron la patología mitral se detallan en la Tabla 2. Para describir las complicaciones se definió bloqueo A-V o ritmo nodal en el posoperatorio al que ocurría durante la internación y que podía revertir o no espontáneamente a ritmo sinusal; en caso de que no revirtiera y requiriera el implante de un marcapasos definitivo, se llamó bloqueo A-V o ritmo nodal persistente. Se consideró salida de circulación extracorpórea (CEC) con dificultad a la que necesitó más de un intento de paro de la bomba y bajo gasto a la salida de la CEC al que requirió inotrópicos o el uso de balón de contrapulsación. Se definió disfunción renal a todo aumento de la urea o la creatinina asociada con oligoanuria que requirió tratamiento con diuréticos, mientras que la disfunción moderada-grave del ventrículo izquierdo fue la informada en el ventriculograma y correspondió a una fracción de eyección inferior al 40%.

### Técnica quirúrgica

La técnica de abordaje usada fue la descrita previamente por varios autores. (2-4) Tras una esternotomía mediana convencional se canularon la aorta ascendente y las dos venas cavas por separado. La cánula para la cava inferior se insertó a través de una jareta en la aurícula derecha, cerca de la salida de la vena cava, mientras que la cava superior se canuló directamente con una cánula angulada. Durante la CEC se

usó hipotermia de 33-34 °C y cardioplejía anterógrada de St Thomas. Después de ajustar sendos torniquetes rodeando las venas cavas, se procedió a realizar una auriculotomía derecha longitudinal de 4-5 cm entre la orejuela y el surco auriculoventricular en dirección cefálica (Figura 1 A). Una vez individualizada la fosa oval en el tabique interauricular se procedió a abrirlo con una incisión que se progresó hasta el techo de la aurícula izquierda, evitando dirigirse por detrás de la aorta y con cuidado de no dañar la rama coronaria que alcanza el nodo sinusal (Figura 1 B). La exposición de la válvula mitral se obtuvo satisfactoriamente mediante la colocación de puntos tractores en la confluencia de las aurículas y el *septum*. Luego del reemplazo mitral se suturaron el *septum* interauricular y el techo de la aurícula izquierda con una sutura continua de polipropileno 3-0 o 4-0. Después del purgado de las cavidades izquierdas se procedió al desclampeo de la aorta y a la auriculorrafia derecha.

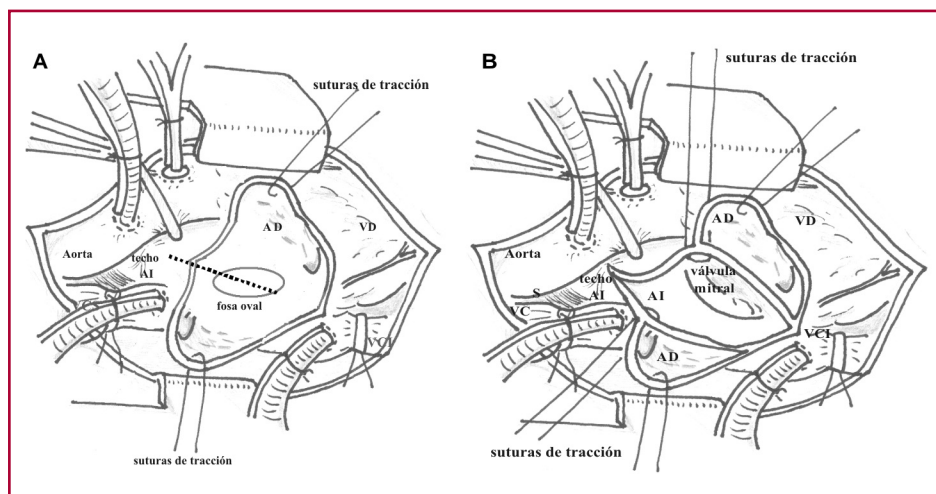
### Análisis estadístico

Las variables cualitativas se expresan como valores absolutos y porcentajes y las cuantitativas como medias y desviaciones estándar tras comprobar la normalidad de las distribuciones con la prueba de bondad de ajuste de K-M. Para el análisis estadístico descriptivo se usó el *software* SPSS 10.0® y la planilla de cálculo Microsoft Office Excel 2003®.

## RESULTADOS

En todos los pacientes se pudo realizar el abordaje transeptal sin dificultades técnicas y se logró una exposición adecuada de la válvula mitral sin necesidad de usar separadores o retractores para su visualización. En un solo caso (1,6%) fue necesario reintroducir al paciente en CEC para reparar una pérdida en el techo de la aurícula izquierda. Los hallazgos quirúrgicos y las características de la cirugía se resumen en la Tabla 3. De los pacientes que tenían fibrilación auricular previa (n = 18), el 83,3% recuperaron ritmo sinusal o nodal alto en el posoperatorio.

Con respecto a las complicaciones posoperatorias y la mortalidad, en la Tabla 4 se resumen los eventos cardiovasculares mayores y las tasas de bloqueos A-V en las distintas etapas quirúrgicas y posoperatorias. En total se observaron 57 complicaciones en 13 pacientes,



**Fig. 1. A.** Auriculotomía derecha inicial que expone la fosa oval. La línea punteada indica la incisión sobre el *septum* interauricular que se extiende al techo de la aurícula izquierda. **B.** Exposición de la válvula mitral a través del abordaje transeptal extendido al techo de la aurícula izquierda. AD: Aurícula derecha. AI: Aurícula izquierda. VD: Ventrículo derecho. VCS: Vena cava superior. VCI: Vena cava inferior.

**Tabla 1.** Características clínicas preoperatorias de la población (n = 62)

Edad en años (media ± DE)	63,3 ± 11,93
Sexo femenino	34 (54,8%)
Hipertensión	47 (75,8%)
Tabaquismo (actual o pasado)	14 (22,6%)
Diabetes	8 (12,9%)
Cirugía cardíaca previa	4 (6,5%)
Accidente cerebrovascular	8 (12,9%)
Disfunción renal	3 (4,8%)
Fibrilación auricular	18 (29,0%)
Insuficiencia cardíaca	26 (41,9%)
Endocarditis	
Activa	13 (21,0%)
Curada	4 (6,5%)
Disnea	
CF II	13 (21,0%)
CF III	32 (51,6%)
CF IV	17 (27,4%)
Cirugía	
Programada	41 (66,1%)
Urgencia	18 (29,0%)
Emergencia	3 (4,8%)

DE: Desviación estándar. CF: Clase funcional.

**Tabla 2.** Características ecocardiográficas de la patología mitral (n = 62)

Diagnóstico	
Insuficiencia	44 (71,0%)
Enfermedad	7 (11,3%)
Estenosis	11 (17,7%)
Diámetro aurícula izquierda (media ± DE)	52,3 ± 11,9 mm
Cuerdas rotas	16 (25,8%)
Calcificación del anillo	7 (11,3%)
Vegetaciones	15 (24,2%)
Disfunción moderada-grave del VI	4 (6,5%)

DE: Desviación estándar. VI: Ventrículo izquierdo.

o sea que el 79% (49/62) no presentaron eventos. Por otra parte, no se constataron defectos residuales en el septum interauricular en el posoperatorio inmediato.

## DISCUSIÓN

En esta serie, el abordaje transeptal extendido al techo de la aurícula izquierda permitió un acceso adecuado y sin complicaciones técnicas para realizar el reemplazo

**Tabla 3.** Hallazgos quirúrgicos y características de la cirugía (n = 62)

Hallazgos intraoperatorios patológicos	
Vegetaciones	16 (25,8%)
Valvas perforadas	11 (17,7%)
Válvula mixomatosa	17 (27,4%)
Cuerdas rotas	10 (16,1%)
Tipo de válvula implantada	
Biológica	44 (71,0%)
Mecánica	18 (29,0%)
Conservación de valva posterior	6 (9,7%)
Cirugía coronaria asociada	4 (6,5%)
Tiempo de CEC (media ± DE)	
Perfusión	78,5 ± 23,0 min
Clampeo	52,5 ± 11,5 min
Desfibrilación a la salida de CEC	14 (22,6%)
Fast-track (extubación en quirófano)	34 (54,8%)

DE: Desviación estándar. CEC: Circulación extracorpórea.

**Tabla 4.** Complicaciones operatorias (n = 62)

Salida de CEC con dificultad	8 (12,9%)
Marcapasos para salida de CEC	13 (21,0%)
Bloqueo A-V o ritmo nodal en el PO	6 (9,7%)
Bloqueo A-V o ritmo nodal persistente	3 (4,8%)
Bajo gasto a la salida de CEC	4 (6,5%)
Reoperación por sangrado	1 (1,6%)
Sepsis por endocarditis	4 (6,5%)
Accidente cerebrovascular	3 (4,8%)
Diálisis	3 (4,8%)
Ventilación mecánica prolongada (> 48 h)	7 (11,3%)
Mortalidad a los 60 días	5 (8,1%)

A-V: Auriculoventricular. CEC: Circulación extracorpórea. PO: Posoperatorio.

valvular mitral. La visibilidad y la aproximación al plano valvular y subvalvular fueron claramente superiores a las que se obtienen con la técnica convencional.

Dado que sólo se incluyeron los pacientes sometidos a reemplazo valvular mitral y se excluyeron las plásticas, las características ecocardiográficas de la patología mitral mostraron algunas condiciones particulares. Por ejemplo, casi el 30% de los pacientes presentaban enfermedad mitral o estenosis calcificada no pasible de valvuloplastia y un cuarto de los casos tenían vegetaciones sobre las valvas, producto de una endocarditis curada o en actividad.

Con respecto al procedimiento quirúrgico, si bien la apertura y el cierre de las estructuras cardíacas requieren más tiempo en el abordaje transeptal, la visibilidad que se obtiene y la comodidad para trabajar sobre la

válvula con esta técnica permiten recuperar el tiempo demandado por las auriculotomías y las auriculorrafias. Así, el tiempo de clampeo promedió los 52 minutos, aunque cabe recordar que la auriculorrafia derecha se realizó con la aorta ya desclampeada. Este tiempo fue similar al comunicado por otros autores (47 min). (7)

En relación con los trastornos del ritmo cardíaco en el posoperatorio, aunque un quinto de los pacientes requirieron marcapaseo para la salida de CEC, sólo la mitad de éstos lo necesitaron en el posoperatorio inmediato. Otros autores también comunicaron cifras de entre el 3,6% y el 10% de bloqueo A-V transitorio en el posoperatorio. (8, 9) Cabe destacar que en un trabajo comparativo se halló ritmo de la unión transitorio en el 12,5% de los operados por atriotomía convencional *versus* el 38% con el abordaje transeptal extendido. (12) En el primer caso, todos los ritmos de la unión revirtieron en 24 horas, en tanto que con el acceso transeptal el 12% no recuperó el ritmo sinusal a las 6 semanas de seguimiento. Por su parte, en nuestro estudio, la tasa de necesidad de marcapasos definitivo rondó el 4,8% (IC 95% 2,1% a 7,5%), mientras que otros investigadores encontraron tasas de entre el 0% y el 1,6%. (8, 10) Esta diferencia podría deberse a distintas características basales en las poblaciones comparadas, a una mayor tendencia a indicar marcapasos definitivo en los ritmos auriculares bajos o a algún detalle técnico, como la lesión accidental de la arteria del nodo sinusal en el techo auricular izquierdo. De acuerdo con la bibliografía, el compromiso de esta rama coronaria se asoció con una incidencia mayor de bloqueo A-V después de este abordaje. (8) Cabe recordar que en el 60% de los individuos la arteria del nodo sinusal proviene de la coronaria derecha y cruza el techo de la aurícula izquierda, mientras que en el 40% restante se genera en la arteria circunfleja y no cruza el techo auricular. (8)

Una observación interesante en nuestro estudio es la posibilidad de que el abordaje transeptal extendido al techo de la aurícula izquierda facilite la recuperación del ritmo sinusal en los pacientes con fibrilación auricular previa, habida cuenta de la alta tasa de reversión de esta arritmia en el posoperatorio inmediato. Quedaría por evaluar en el futuro la permanencia en ritmo sinusal a largo plazo. De todas formas, esta reversión a ritmo sinusal atribuida a la técnica podría tener otras explicaciones, como el tamaño de la aurícula, el tiempo de evolución de la fibrilación o la cardiopatía de base. Todas estas variables confundidoras no se han explorado en este estudio a causa del reducido tamaño de la muestra.

En forma complementaria, se describieron algunas variantes técnicas al abordaje transeptal extendido usado en nuestro estudio. Por un lado se encuentra el abordaje transeptal no extendido al techo de la aurícula izquierda y que consiste simplemente en una auriculotomía derecha paralela al surco interauricular y la posterior apertura del *septum* sobre la fosa oval exclusivamente. (8) Otra variante técnica corresponde a la descripción clásica de Dubost, (1) en la cual se

realiza una auriculotomía derecha vertical entre las dos cánulas venosas, extendida a la vena pulmonar superior derecha y luego al *septum* interauricular. Una última variante usa sólo la apertura del techo de la aurícula izquierda (descrita como “domo auricular”), sin seccionar la aurícula derecha ni el *septum*. (13) Esta incisión, que se dirige por detrás de la aorta hasta la vena pulmonar superior izquierda, puede asociarse con una necesidad mayor de marcapasos definitivo en el posoperatorio (4%).

## CONCLUSIONES

El abordaje transeptal extendido al techo de la aurícula izquierda constituyó una alternativa de acceso a la válvula mitral, brindando una exposición mejor que el abordaje tradicional, aunque a expensas de una técnica más demandante. Este abordaje fue especialmente recomendable para los pacientes con aurícula izquierda pequeña, como ocurre habitualmente en la endocarditis y en la insuficiencia mitral aguda secundaria a isquemias o infarto. Asimismo, este acceso podría ser útil en los ancianos con tejidos friables, en las reoperaciones con un implante valvular aórtico previo y cuando se requiera un procedimiento concomitante, como una plástica triscuspídea o una ablación por radiofrecuencia intraquirúrgica. Comparativamente, los tiempos quirúrgicos, la mortalidad y las complicaciones fueron similares a los comunicados con la técnica convencional, a excepción de una probable mayor incidencia de ritmo nodal y bloqueo A-V. Por último, es probable que con esta técnica exista cierto beneficio en la recuperación del ritmo sinusal en los pacientes con fibrilación auricular crónica previa, aunque aún debería evaluarse el efecto de ciertos confundidores, en especial el tamaño de la aurícula y el tiempo de evolución de la fibrilación.

## SUMMARY

### Transseptal Approach for Mitral Valve Replacement

#### Background

Despite mitral valve replacement through a transseptal approach requires technical expertise, it allows a better exposure of the mitral leaflets and subvalvular apparatus, especially when left atrium is small, during reoperations or in combination with tricuspid valve interventions.

#### Objectives

To evaluate the technical difficulties and complications associated with the transseptal approach for mitral valve replacement.

#### Material and Methods

Between 2006 and 2009 we included 62 consecutive patients undergoing isolated mitral valve replacement or associated with myocardial revascularization through a transseptal approach extended to the left atrium roof. Technical difficulties, morbidity and mortality related to the procedure were evaluated.

### Results

The procedure did not show technical difficulties and the mitral valve was properly exposed in all cases. Postoperative conduction abnormalities rate was 9.7% and 4.8% of patients required a permanent pacemaker. In patients with preoperative atrial fibrillation (n=18), 83.3% were in sinus or junctional rhythm after the procedure.

### Conclusions

The extended transeptal approach provided a better exposure of the mitral valve compared to conventional approach; yet technical expertise is required. The operative times and the incidence of mortality and complications were similar to those of the conventional technique, except for a probable greater incidence of junctional rhythm and AV block. Patients with previous atrial fibrillation may have the benefit of sinus rhythm restoration.

**Key words** > Surgery - Technique - Mitral Valve - Interatrial Septum  
- Complications

---

### BIBLIOGRAFÍA

1. Dubost C, Guilmet D, Parades B de, Pedferri G. New technic of opening of the left auricle in open-heart surgery: the transeptal bi-auricular approach. *Presse Med* 1966;74:1607-8.
2. Pezzella AT, Effler DB, Levy IE. Operative approaches to the left atrium and mitral valve apparatus. *Tex Heart Inst J* 1983;10:119-23.
3. Balasundaram SG, Duran C. Surgical approaches to the mitral valve. *J Card Surg* 1990;5:163-9.
4. Berreklouw E, Ercan H, Schonberger JP. Combined superior-transeptal approach to the left atrium. *Ann Thorac Surg* 1991;51:293-5.
5. Guiraudon GM, Ofesh JG, Kaushik R. Extended vertical transatrial septal approach to the mitral valve. *Ann Thorac Surg* 1991;52:1058-62.
6. Brawlwy RK. Improved exposure of the mitral valve in patients with a small left atrium. *Ann Thorac Surg* 1980;29:179-81.
7. Alfieri O, Sandrelli L, Pardini A, Fucci C, Zogno M, Ferrari M, Caradonna E. Optimal exposure of the mitral valve through an extended vertical transeptal approach. *Eur J Cardiothorac Surg* 1991;5:294-9.
8. Santibañez Escobar F, Serrano Gallardo G, Ramirez Marroquin S, Lopez Soriano F, Barragan Garcia R. The transeptal approach for mitral valve replacement revisited. *Tex Heart Inst J* 1997;24:209-14.
9. Frapier JM, Carabasse D, Seguin JR, Picard E, Meunier JP, Chapal PA. Value of the superior trans-septal approach in mitral valve replacements. *Ann Chir* 1994;48:809-13.
10. Saade A, Delepine G, Lemaitre C, Baehrel B. Mitral surgery by superior biatrial septotomy. *Ann Chir* 1995;49:218-24.
11. Actis Dato GM, Actis Dato AA Jr, Caimmi P, Centofanti P, Deorsola L, Aidala E, di Summa M. Transeptal access to the mitral valve. Long-term results. *Minerva Cardioangiol* 1997;43:95-100.
12. Kumar N, Saad E, Prabhakar G, De Vol E, Duran CMG. Extended transeptal versus conventional left atriotomy: early postoperative study. *Ann Thorac Surg* 1995;60:426-30.
13. Lègaré JF, Buth KJ, Arora RC, Murphy DA, Sullivan JA, Hirsch GM. The dome of the left atrium: an alternative approach for mitral valve repair. *Eur J Cardiothorac Surg* 2003;23:272-6.