

Insuficiencia mitral aguda secundaria a rotura del músculo papilar anteromedial

Acute Mitral Regurgitation Secondary to Anteromedial Papillary Muscle Rupture

GABRIEL PÉREZ BAZTARRICA¹, FERNANDO SORIA², ESTELA REOLÓN³

La insuficiencia mitral aguda es una complicación grave del infarto agudo de miocardio, pero con una incidencia menor del 1% en asociación con las terapias de reperfusión. (1) Sin embargo, la rotura del músculo anteromedial es la menos frecuente. Las imágenes que se presentan corresponden a un paciente de 66 años con antecedentes de hipertensión arterial, ex fumador y angina crónica estable en CF II con perfusión miocárdica con isquemia lateral. Ingresó en nuestro centro con un cuadro de infarto agudo de miocardio tipo supradesnivel del ST lateral con compromiso subendocárdico anterior. Se le realizó una angioplastia primaria a la arteria circunfleja (en la cinecoronariografía mostraba además compromiso grave de la arteria descendente anterior en el tercio medio y de la coronaria derecha en la unión tercio proximal-medio, también grave). A su vez, el ecocardiograma Doppler evidenció acinesia lateral e hipocinesia grave anterior de base a punta; no se visualizaron insuficiencias valvulares. Al sexto día de internación presentó un cuadro de shock cardiogénico y nuevo soplo regurgitante en foco mitral en un ecocardiograma Doppler, en el que se encontró insuficiencia mitral grave por rotura del músculo papilar anterior (Figura 1). Para su estabilización hemodinámica requirió dosis altas de inotrópicos, ARM y balón de contrapulsación intraaórtico. Se realizaron reemplazo de emergencia de la válvula con prótesis mecánica y revascularización miocárdica (MADA-PVCD). En la pieza anatómica de la válvula y el aparato subvalvular se confirmó la rotura necrótica completa del músculo papilar anteromedial (Figura 2).

La insuficiencia mitral aguda secundaria al compromiso necrótico es una de las causas de shock cardiogénico en pacientes que cursan un infarto agudo de miocardio. Dentro de los mecanismos que producen la regurgitación valvular se encuentran la disfunción isquémica o la rotura del músculo papilar. En cuanto a la incidencia de regurgitación mitral aguda posangioplastia coronaria en el contexto de un infarto agudo de miocardio con elevación del ST es del 0,26%. (2) La rotura completa del músculo papilar anteromedial, debido a su doble irrigación (descendente anterior y circunfleja), es poco frecuente (entre el 13% y el 27% del total de los casos). (3, 4) La presentación clínica va desde edema agudo de pulmón hasta shock cardiogénico. El ecocardiograma transtorácico es de gran utilidad para confirmar y eva-

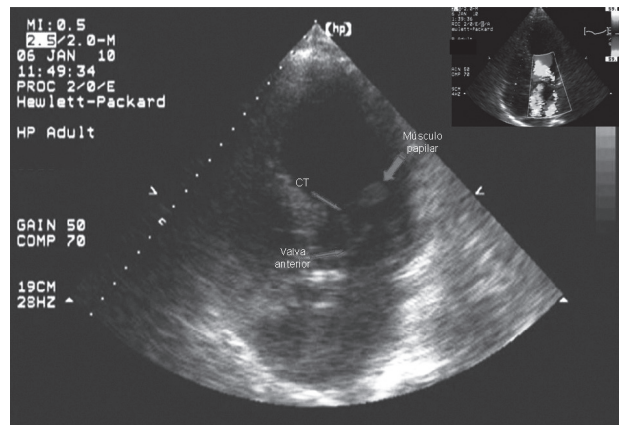


Figura 1.




Figura 2.

luar la gravedad de la insuficiencia mitral, mientras que el ecocardiograma transesofágico tiene sensibilidad y especificidad para diagnosticar la rotura del músculo. Sin embargo, en nuestro caso, tanto la evaluación de la regurgitación mitral como el origen de ésta por rotura del músculo papilar se realizaron a través del ecocardiograma transtorácico. Una vez establecido el diagnóstico, el tratamiento quirúrgico (reemplazo valvular o plástica asociado con cirugía de revascularización miocárdica, según cada caso) de emergencia es prioritario y conlleva una mortalidad cercana al 50%. (1-5) En nuestro caso, el paciente evolucionó en el posquirúrgico con disfunción multiorgánica y muerte.

BIBLIOGRAFÍA

1. Thompson C, Buller C, Sleeper L, Antonelli T, Webb J, Jaber W, Abel J, Hochman J. Cardiogenic shock due to acute severe mitral regurgitation complicating acute myocardial infarction: a report from the SHOCK trial registry. *J Am Coll Cardiol* 2000;36:1104-9.
2. French J, Hellkamp A, Armstrong P, Cohen E, Kleiman N, O'Connor C, et al. Mechanical complications after percutaneous coronary intervention in ST-elevation myocardial infarction (from APEX-AMI). *Am J Cardiol* 2010;105:59-63.
3. Barbour D, William R. Rupture of a left ventricular papillary muscle during acute myocardial infarction: analysis of 22 necropsy patients. *J Am Coll Cardiol* 1986;8:558-65.
4. Lorusso R, Gelsomino S, De Cicco G, Beghi C, Russo C, De Bonis M, Colli A, Sala A. Mitral valve surgery in emergency for severe acute regurgitation: analysis of postoperative results from a multicentre study. *Eur J Cardio-Thoracic Surg* 2008;33:573-82.
5. Caballero-Borrego J, Hernández-García J, Sanchis-Fores J. Complicaciones mecánicas en el infarto agudo de miocardio. ¿Cuáles son, cuál es su tratamiento y qué papel tiene el intervencionismo percutáneo? *Rev Esp Cardiol* 2009;9(Supl):62C-70C.