

Insuficiencia cardíaca I: ¿cómo reconocerla?

Heart Failure I: How to Diagnose it?

El corazón funciona como una bomba, recibe la sangre que circuló por todo el organismo y por medio de su contracción la impulsará nuevamente para que realice el mismo circuito. Cuando el corazón no tiene la capacidad para cumplir esta función se genera la insuficiencia cardíaca (IC). La acumulación de sangre en las venas aumenta la presión venosa y favorece el pasaje de líquido a los tejidos (edema), tanto en las piernas como en el pulmón produciendo disnea (falta de aire). La mayor esperanza de vida se acompaña de una incidencia mayor de IC, ya que esta enfermedad es la vía final de enfermedades que han mejorado su pronóstico (infarto de miocardio, diabetes, hipertensión arterial). Se estima que una persona de 40 años tiene un 20% de riesgo de desarrollar IC a lo largo de su vida.

CAUSAS

Aproximadamente la mitad de los individuos que padecen IC tienen una causa coronaria que la explica, habitualmente un infarto previo. En el resto, la hipertensión arterial, la diabetes, las enfermedades de las válvulas cardíacas o propias del músculo (miocardiopatía) pueden ser las responsables, y en una proporción no menor la causa no es identificable (idiopática).

SÍNTOMAS

La IC se manifiesta con sensación de falta de aire (disnea) por acumulación de líquido en los pulmones (edema pulmonar); de acuerdo con la gravedad de la IC se puede tener desde falta de aire al correr, caminar, realizar mínimos esfuerzos (higienizarse) o hasta en reposo, impidiendo la posición acostada o provocando el despertar durante la noche con falta de aire (Tabla 1). A mayor clase funcional de la NYHA, mayor gravedad de la IC. La hinchazón (edema) generalizada comienza en los tobillos, pero puede manifestarse en todo el cuerpo, incluso con distensión abdominal (ascitis), dilatación de la venas yugulares e incremento importante del peso corporal. La debilidad y el cansancio son frecuentes, como también las palpitaciones (sensación de latidos rápidos o irregulares).

DIAGNÓSTICO

El diagnóstico se realiza con la historia clínica y el examen físico. Los métodos complementarios (electrocardiograma, radiografía de tórax, ecocardiograma Doppler color, resonancia magnética, entre otros) permiten confirmar el diagnóstico clínico y conocer el origen o la causa de la IC, así como si la IC es con función ventricular "alterada" (Figura 1) (falta de contracción del músculo cardíaco) o "preservada" (falta de la relajación cardíaca).

PRONÓSTICO

La incorporación de los tratamientos "farmacológicos" y "no farmacológicos" permiten que los pacientes con IC se compensen (desaparezca el edema) y lleven una vida prácticamente normal.

TRATAMIENTO NO FARMACOLÓGICO

En la IC resulta fundamental el trabajo mancomunado entre el equipo médico, el paciente y el grupo familiar. Uno de los principales tratamientos no farmacológicos lo constituyen las medidas higiénico-dietéticas, que consisten en: 1) una dieta limitada en su contenido de sodio y que debe ser progresivamente más estricta a medida que la enfermedad avanza; 2) el control del peso para detectar en forma precoz la retención de líquido (p. ej., el aumento de 2 kg en 48 horas); 3) actividad física supervisada, que contribuye a mejorar la calidad de vida; 4) se recomienda la vacunación antigripal y antineumocócica; 5) el paciente y su familia deben reconocer que el consumo de otras medicaciones (p. ej., analgésicos para disminuir el dolor) puede agravar la IC.

CONCLUSIONES

La IC representa el mayor desafío para los cardiólogos en el siglo XXI y que el paciente con IC conozca las medidas no farmacológicas y las cumpla, igual que la adherencia al tratamiento farmacológico, hacen que pueda tener una vida plena y sin síntomas que lo limiten.

REV ARGENT CARDIOL 2013;81:570. <http://dx.doi.org/10.7775/rac.es.v81.i6.3369>

VÉASE CONTENIDO RELACIONADO: Rev Argent Cardiol 2013;81:480-485. <http://dx.doi.org/10.7775/rac.es.v81.i6.2144>

Tabla 1. Clasificación de la New York Heart Association (NYHA)

Clase funcional	Actividad
I	Sin disnea a esfuerzos habituales
II	Disnea a esfuerzos habituales
III	Disnea a mínimos esfuerzos
IV	Disnea en reposo

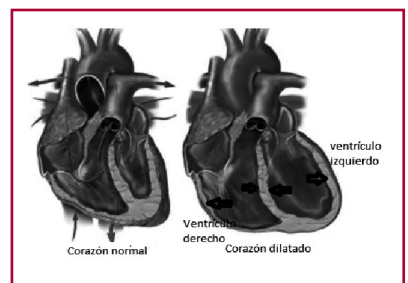
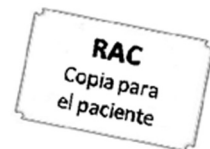

Fig. 1. Corazón normal y corazón dilatado.



Autor: Dr. Enrique Fairman
Servicio de Cardiología,
Clínica Bazterrica

Editor: Dr. Adrián Charask
Unidad Coronaria, Clínica Bazterrica
/ Clínica Santa Isabel

CONSULTAS QUE PUEDE REALIZAR EN LA WEB

- Sociedad Argentina de Cardiología (Área de Consensos). <http://www.SAC.org.ar/consensos>
- Méndez RJ, Cianciulli TF, Lax JA, Gagliardi J, Morita LA, Guerra JE y cols. Presentación clínica y características ecocardiográficas de pacientes con miocardio no compacto. Rev Argent Cardiol 2013;81:XXX-XXX. <http://dx.doi.org/10.7775/rac.es.v81.i6.2144>
- www.cardiosmart.org/MI-CORAZON?sc_lang=es-US

La información es para fines informativos y educativos, y no pretende reemplazar la evaluación, el consejo, el diagnóstico o el tratamiento indicado por su médico.

La página no puede ser fotocopiada con fines comerciales, salvo que sea autorizado por la Revista Argentina de Cardiología.