

5. Braverman AC, Thompson R, Sanchez L. Diseases of the aorta. En: Bonow RO, Mann DL, Zipes DP, Libby P. Braunwald's Heart Disease. 9th ed. Philadelphia: Elsevier; 2011.

REV ARGENT CARDIOL 2015;83:252-254. <http://dx.doi.org/10.7775/rac.es.v83.i3.6064>

Asistencia biventricular con utilización de dos dispositivos de asistencia izquierda de flujo continuo HeartWare

El uso de dispositivos de asistencia ventricular izquierda (DAVI) representa una reconocida opción terapéutica para el tratamiento de la insuficiencia cardíaca avanzada y cuyo empleo y aceptación se han incrementado en los últimos años. (1)

Desafortunadamente, un número importante de pacientes presentan complicaciones posoperatorias que comprometen el resultado del procedimiento; entre ellas se encuentra la disfunción derecha grave refractaria, con limitadas opciones terapéuticas a largo plazo. Presentamos un caso de falla derecha refractaria resuelta mediante el implante, en posición derecha, de otro dispositivo de asistencia ventricular izquierda.

Paciente de sexo masculino, de 23 años, portador de miocardiopatía dilatada idiopática con fracción de eyección del 15%, quien es evaluado y programado para el implante de un DAVI HeartWare (HVAD, HeartWare, Framingham, MA). En el posoperatorio de este procedimiento desarrolla falla derecha grave, con requerimiento, sucesivamente, del cierre diferido del tórax, el uso de epoprostenol (prostaglandina I2), milrinona, adrenalina y óxido nítrico (Figura 1).

La refractariedad de la falla derecha hizo necesario el inicio de una asistencia temporal derecha con el empleo de un dispositivo Centrimag (Levitronix Centrimag, Levitronix GmbH, Zurich, Switzerland). Tras diez días de asistencia y ante la persistencia de parámetros ecocardiográficos y hemodinámicos de insuficiencia derecha se planteó la necesidad de iniciar

una asistencia definitiva adaptándose el mismo tipo de dispositivo HeartWare utilizado en la asistencia izquierda del paciente (Figura 2). Bajo dicho apoyo, se logró el destete del paciente de drogas vasoactivas y pasó a sala general tras otros 12 días de área crítica; fue dado de alta 54 días después del implante original.

La disfunción ventricular derecha representa una complicación grave del posoperatorio del implante de DAVI que puede comprometer seriamente el resultado de la intervención. Su fisiopatología resulta compleja; puede relacionarse con fenómenos de interdependencia ventricular, alteraciones de la motilidad septal, preexistencia de disfunción derecha, variación de la poscarga pulmonar y otros que plantean la inconsistencia de los diversos factores de riesgo habitualmente considerados como predictores de aquella.

La incidencia de disfunción derecha oscila entre el 20% y el 50% de los procedimientos, lo que implica un aumento de la mortalidad posoperatoria, que en algunas series alcanza el 70%. Esta situación usualmente requiere el empleo de fármacos inotrópicos y/o de vasodilatadores pulmonares y, ocasionalmente, en forma temporal o definitiva, la asistencia ventricular derecha. Dicha necesidad encuentra el inconveniente de que las posibilidades de asistencia mecánica derecha aislada o como parte de una asistencia biventricular a largo plazo, o definitiva, resultan mucho más limitadas y con peores resultados respecto de la asistencia aislada izquierda. (2) El HeartWare se considera el primer DAVI de tercera generación, el cual utiliza flujo continuo de tipo radial o centrífugo, diseñado para uso intrapericárdico, y que al presente cuenta con más de 3.000 dispositivos implantados. En noviembre de 2012 fue aprobado como puente al trasplante por la Food and Drug Administration. Presenta ventajas en comparación con su antecesor, el DAVI de flujo continuo axial HeartMate II, como su menor tamaño y peso (160 gramos) y un rotor suspendido e impulsado magnéticamente, lo que reduce notablemente la fricción y el riesgo de fallas mecánicas. (3)

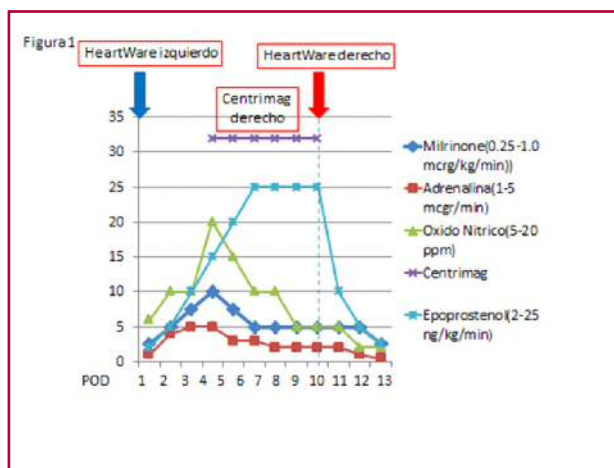


Fig. 1. Secuencia de intervenciones para tratar la disfunción derecha en nuestro paciente.

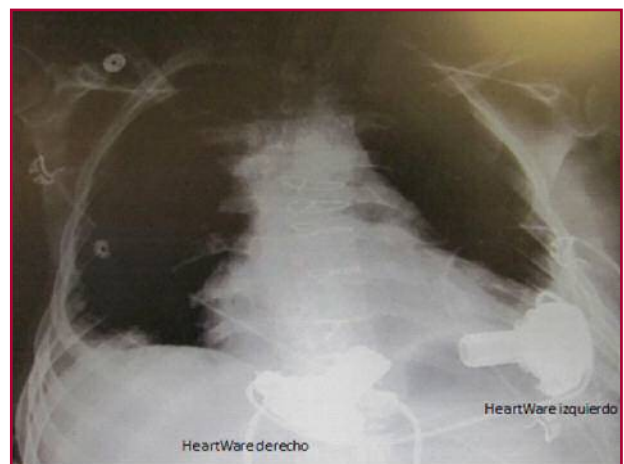


Fig. 2. Radiografía de tórax en la que se observan ambos dispositivos HeartWare implantados.

En el registro multicéntrico canadiense que incluyó 71 pacientes consecutivos bajo implante de HeartWare, la disfunción derecha resultó la complicación grave más frecuente, la cual afectó al 25,4% de la población. (4)

Experiencias previas de pacientes que desarrollaron falla derecha refractaria han planteado la posibilidad de adaptar un DAVI HeartWare para su uso como asistencia derecha con buenos resultados. Bernhardt y colaboradores comunicaron su experiencia con 8 pacientes con falla ventricular derecha implantados con dispositivos HeartWare en posición derecha con una sobrevida a los 30 días de 4 pacientes (50%). De estos 4 pacientes, uno falleció a los 44 días de disfunción multiorgánica, dos fueron trasplantados y el restante desarrolló recuperación funcional que llevó al explante del dispositivo. (5) Stulak y colaboradores refieren el uso de un DAVI HeartWare en posición derecha como tratamiento, como en nuestro paciente, de una disfunción derecha refractaria durante el posoperatorio de un DAVI HeartMate II. (6) En nuestro caso se debieron evaluar características propias del dispositivo, como la consideración de que el HeartWare resulta dependiente de la precarga y sensible a la poscarga, lo que obligó a realizar modificaciones en la cánula de flujo, como reducción de su extensión y diámetro, las cuales implicaron modificar la habitualmente reducida poscarga del ventrículo derecho a fin de evitar un flujo derecho extremadamente elevado y la posibilidad de edema pulmonar. El implante del dispositivo permitió el destete de las drogas vasoactivas planteando la opción de considerar el empleo de este dispositivo, inicialmente diseñado y empleado como asistencia izquierda aislada, como asistencia biventricular. Una mayor experiencia

con este uso determinará el exacto valor de dicha aproximación.

**Ricardo Levin^{MTSAC}, Marcela Degrange^{MTSAC},
Jorge Balaguer, Rafael Porcile^{MTSAC}**
Vanderbilt University Medical Center, Nashville, TN,
USA y Universidad Abierta Interamericana,
Buenos Aires, Argentina
Dr. Ricardo Levin - Portela 2975 - (1426) CABA -
e-mail: rllevin@gmail.com

BIBLIOGRAFÍA

1. Slaughter MS, Rogers JG, Milano CA, Russell SD, Conte JV, Feldman D, et al. Advanced heart failure treated with continuous-flow left ventricular assist device. *N Engl J Med* 2009;361:2241-51. <http://doi.org/fsdvpp>
2. Mangi AA. Right ventricular dysfunction in patients undergoing left ventricular assist device implantation: predictors, management, and device utilization. *Cardiol Clin* 2011;29:629-37. <http://doi.org/cp978f>
3. Copeland J. HeartWare Ventricular Assist System for bridge to transplant: The new kid on the block. *J Heart Lung Transplant* 2013;32:671-2. <http://doi.org/35r>
4. Bashir J, Legare JF, Freed DH, Cheung A, Rao V, Toma M. Multi-centre Canadian experience with the HeartWare ventricular assist device: concerns about adverse neurological outcomes. *Can J Cardiol* 2014;30:1662-7. <http://doi.org/35s>
5. Bernhardt AM, De Buy TM, Reichenspurner H, Deuse T. Isolated permanent right ventricular assist device implantation with the HeartWare continuous-flow ventricular assist device: first results from the European Registry for Patients with Mechanical Circulatory Support. *Eur J Cardiothorac Surg* 2014 (in press). <http://doi.org/35t>
6. Stulak JM, Griffith KE, Nicklas JM, Pagani FD. The use of the HeartWare HVAD for long-term right ventricular support after implantation of the HeartMate II device. *J Thorac Cardiovasc Surg* 2011;142:e140-2. <http://doi.org/dwp3qj>

REV ARGENT CARDIOL 2015;83:254-255. <http://dx.doi.org/10.7775/rac.es.v83.i3.4321>