

ventricular con patrón de bloqueo de rama izquierda, historia familiar de muerte súbita en menor de 35 años con sospecha de DAVD). (4) Se consideró diagnóstica la detección de dos criterios mayores o un criterio mayor y dos menores, o cuatro criterios menores de categorías diagnósticas diferentes. (5)

La onda epsilon, denominada por Fontaine (1) como una onda de posexcitación, contraria a la preexcitación (se denominó epsilon por ser la siguiente letra después de delta en el alfabeto griego y un símbolo matemático de pequeñez), se genera en áreas de activación retardada del VD como consecuencia de la sustitución fibrosa o fibroadiposa del miocardio del VD y puede hallarse en hasta el 30% de los casos. (6) La utilización de derivaciones que facilitan la identificación de las ondas epsilon en los casos de diagnóstico difícil, como es el de esta paciente, es una herramienta que debe tenerse en cuenta.

**Daniel Cornejo, Mauricio Fitz Maurice^{MTSAC},
Fernando Di Tommaso, Susana Taboada,**

Eduardo Fernández Rostello, Enrique Domine

Servicio de Cardiología, Hospital General de Agudos
Bernardino Rivadavia, Buenos Aires
e-mail: dgcornejo@gmail.com

BIBLIOGRAFÍA

1. Fontaine GH, Guiraudon G, Frank R. Stimulation studies and epicardial mapping in ventricular tachycardia: study of mechanisms and selection for surgery. En: Kulbertus HE, editor. Re-entrant arrhythmias: mechanisms and treatment. Baltimore: University Park Press; 1977. p. 334-50.
2. Mallat Z, Tedgui A, Fontaliran F, Frank R, Durigon M, Fontaine G. Evidence of apoptosis in arrhythmogenic right ventricular dysplasia. *N Engl J Med* 1996;335:1190-6. <http://doi.org/c9vv36>
3. Quarta G, Elliott PM. Diagnostic criteria for arrhythmogenic right ventricular cardiomyopathy. *Rev Esp Cardiol* 2012;65:599-605. <http://doi.org/f2fkwj>
4. McKenna WJ, Thiene G, Nava A, Fontaliran F, Blomstrom-Lundqvist C, Fontaine G, et al. Diagnosis of arrhythmogenic right ventricular dysplasia/cardiomyopathy. Task Force of the Working Group Myocardial and Pericardial Disease of the European Society of Cardiology and of the Scientific Council on Cardiomyopathies of the International Society and Federation of Cardiology. *Br Heart J* 1994;71:215-8. <http://doi.org/fvbnq8>
5. Marcus FI, McKenna WJ, Sherrill D, Basso C, Bauce B, Bluemke DA, et al. Diagnosis of arrhythmogenic right ventricular cardiomyopathy/dysplasia: proposed modification of the Task Force criteria. *Eur Heart J* 2010;31:806-14. <http://doi.org/bjc6bg>
6. Gemayel C, Pelliccia A, Thompson PD. Arrhythmogenic right ventricular cardiomyopathy. *J Am Coll Cardiol* 2001;38:1773-81. <http://doi.org/fmj35g>

REV ARGENT CARDIOL 2015;83:250-252. <http://dx.doi.org/10.7775/rac.es.v83.i3.5161>

Edema agudo de pulmón en *flash* como presentación atípica de disección aórtica tipo A

El edema agudo de pulmón en *flash* (EAP *flash*) es una forma súbita de insuficiencia cardíaca ocasionada,

entre otras causas, por isquemia, hipertensión arterial, estados hipervolémicos y valvulares. El EAP *flash* como manifestación de disección aórtica tipo A constituye una rara forma de presentación. Se describe un caso con este último mecanismo como etiología.

Paciente de sexo femenino de 85 años, hipertensa, dislipidémica, con antecedentes de infarto a los 48 años del que se desconocen arterias afectadas y tratamiento realizado. Consulta en la guardia por disnea a mínimos esfuerzos, ortopnea y disnea paroxística nocturna de 4 días de evolución. Niega angina, dolor torácico u otros síntomas asociados. Al examen físico se encuentra normotensa (130/80 mm Hg), taquicárdica (110 latidos por minuto), saturando normalmente y con signos de insuficiencia cardíaca (estertores crepitantes bibasales e ingurgitación yugular 2/3), sin signos de bajo gasto. A la auscultación presenta soplo diastólico aórtico de difícil caracterización dada la taquicardia. El electrocardiograma muestra taquicardia sinusal y sin evidencia de isquemia aguda. El laboratorio no presenta particularidades y las enzimas cardíacas son negativas.

Es admitida en Unidad Coronaria iniciándose tratamiento con diuréticos y vasodilatadores. El cuadro de insuficiencia cardíaca se resuelve a las 2 horas del ingreso, pero persiste taquicárdica.

A las 6 horas del ingreso presenta edema agudo de pulmón en *flash*, por lo cual se intensifica el tratamiento previamente instaurado, al que se agrega ventilación no invasiva. El electrocardiograma durante este evento no tiene cambios respecto del de ingreso. Se realiza ecocardiograma transtorácico, que evidencia dilatación aneurismática de la aorta ascendente (porción sinusal 52 mm, porción tubular 54 mm, borramiento de la unión sinotubular), con lámina de disección móvil en su interior que alcanza la aorta abdominal, insuficiencia aórtica grave excéntrica secundaria a dilatación anular y prolapso de la lámina de disección, hipertrofia ventricular izquierda, disfunción ventricular moderada (Figuras 1 y 2).

La discusión respecto de las opciones terapéuticas surge en el contexto de una paciente añosa, con buen estado general y con compromiso valvular agudo presuntamente secundario a disección aórtica. Se decide en forma multidisciplinaria y en acuerdo con la paciente y su familia la conducta quirúrgica de emergencia. En la cirugía se constata disección de la capa media e íntima de la aorta que invagina hacia el cayado aórtico y la porción proximal de la disección que genera un prolapso a través de la válvula que interfiere con la función de esta (Figura 3).

Se realiza reemplazo de la aorta ascendente con prótesis de Dacron N° 30 con preservación de la válvula aórtica (técnica de Tirone David). El tiempo de circulación extracorpórea fue de 84 minutos, el clampeo aórtico fue de 63 minutos y el tiempo de paro circulatorio, de 17 minutos. Tuvo evolución favorable y fue externada a los 7 días de la cirugía.

El síndrome aórtico agudo es una entidad grave, con una incidencia anual de casos estimada en 20-40 casos/millón de habitantes/año y el 80% de ellos son disecciones. (1)

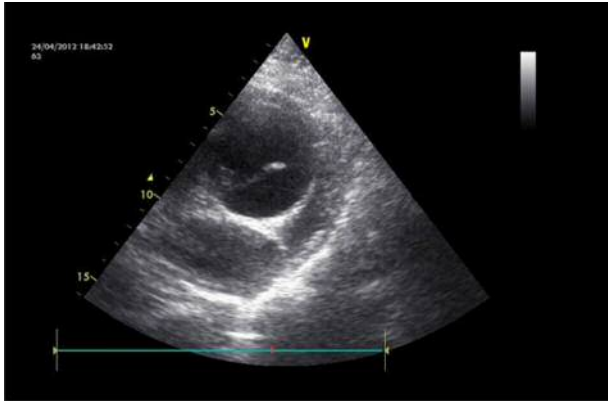


Fig. 1. Ecocardiograma transtorácico, eje corto, en el que se observa la aorta ascendente en su porción tubular con dilatación aneurismática y lámina de disección en su interior.

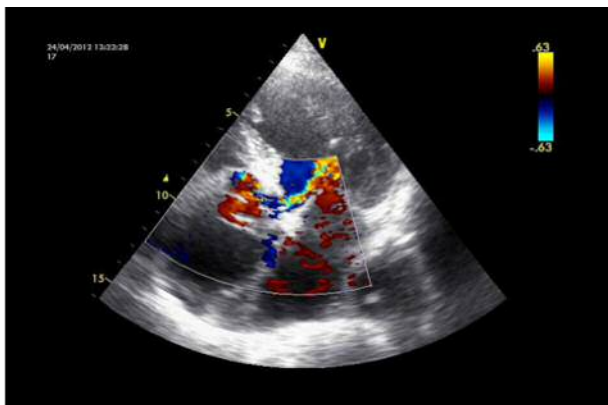

Fig. 2. Ecocardiograma transtorácico, vista 5 cámaras apical, que muestra *jet* de regurgitación aórtica excéntrico dirigido a la valva anterior mitral.

El dolor torácico es el síntoma más frecuente en la presentación de la disección aórtica; sin embargo, un 6% de los casos se presentan sin él, lo que hace dificultoso su diagnóstico. (2) La evolución natural de las disecciones tiene una tasa alta de mortalidad en las primeras 24 horas (se estima del 1% al 2% por hora). (2) La resolución quirúrgica de emergencia tiene una mortalidad elevada, del 37,8%. (1) En pacientes mayores de 85 años llega al 58,3%. (3)

La insuficiencia aórtica grave se presenta en un 40% de los casos de disección, siendo menos frecuente en pacientes mayores de 70 años (28,7%). (2-4) Dentro de los mecanismos fisiopatológicos involucrados en la insuficiencia aórtica se encuentran el prolapso de la valva aórtica, la distorsión de la alineación de las valvas, la mala coaptación de las valvas por dilatación de la raíz y el anillo aórtico. En el caso de nuestra paciente participa un mecanismo que, aunque poco frecuente, también está descripto: el prolapso de la íntima a través de la válvula que interfiere con la función de esta. El aumento de la presión de fin de diástole del ventrículo izquierdo provocado por la insuficiencia valvular aguda genera el edema agudo de pulmón en *flash*. (5)

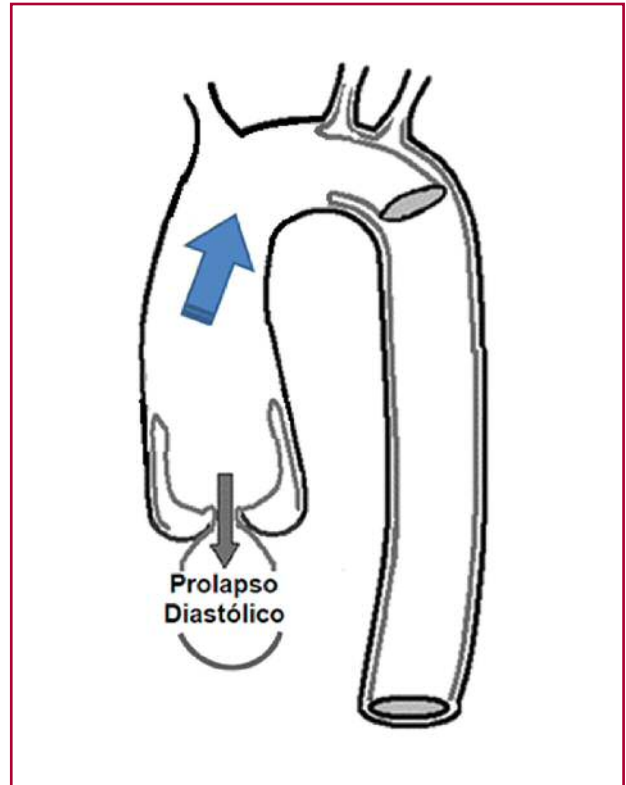


Fig. 3. Hallazgos intraoperatorios: disección de la capa media e íntima de la aorta que invagina hacia el cayado aórtico y la porción proximal de la disección, que genera un prolapso a través de la válvula que interfiere con la función de esta.

Con la presentación de este caso se busca poner de manifiesto dos conceptos: el primero, considerar a la taquicardia persistente a pesar del tratamiento óptimo como un signo cardinal de alarma frente al paciente en el cuidado crítico cardiológico; segundo, considerar la disección aórtica dentro de los diagnósticos diferenciales de edema agudo de pulmón en *flash*, aun cuando no se presenten dolor torácico, asimetría de pulsos u otros síntomas clásicos.

María L. Ayerdi, José C. Santucci, Sergio Baratta^{MTSAC}, Jorge Bilbao, Horacio Fernández, Guillermo Vaccarino^{MTSAC}
Hospital Universitario Austral
e-mail: lauraayerdi@hotmail.com

BIBLIOGRAFÍA

- Higa C, Guetta J, Borracci R, Meribilhaa R, Marturano M, Marenchino R y cols. Registro multicéntrico de disección aórtica aguda. Estudio RADAR. Rev Argent Cardiol 2009;77:354-60.
- Hagan PG, Nienaber CA, Isselbacher EM, Bruckman D, Karavite DJ, Russman PL, et al. International Registry of Acute Aortic Dissection (IRAD): new insights from an old disease. JAMA 2000;283:897-903. <http://doi.org/c3g229>
- Mehta R, O'Gara P, Bossone E, Nienaber C, Myrmet T, Cooper J, et al. Acute type A aortic dissection in the elderly: clinical characteristics, management, and outcomes in the current era. J Am Coll Cardiol 2002;40:685-92. <http://doi.org/dfgvg>
- Braverman AC. Review: Aortic dissection: prompt diagnosis and emergency treatment are critical. CME 2011;78:685-96.

5. Braverman AC, Thompson R, Sanchez L. Diseases of the aorta. En: Bonow RO, Mann DL, Zipes DP, Libby P. Braunwald's Heart Disease. 9th ed. Philadelphia: Elsevier; 2011.

REV ARGENT CARDIOL 2015;83:252-254. <http://dx.doi.org/10.7775/rac.es.v83.i3.6064>

Asistencia biventricular con utilización de dos dispositivos de asistencia izquierda de flujo continuo HeartWare

El uso de dispositivos de asistencia ventricular izquierda (DAVI) representa una reconocida opción terapéutica para el tratamiento de la insuficiencia cardíaca avanzada y cuyo empleo y aceptación se han incrementado en los últimos años. (1)

Desafortunadamente, un número importante de pacientes presentan complicaciones posoperatorias que comprometen el resultado del procedimiento; entre ellas se encuentra la disfunción derecha grave refractaria, con limitadas opciones terapéuticas a largo plazo. Presentamos un caso de falla derecha refractaria resuelta mediante el implante, en posición derecha, de otro dispositivo de asistencia ventricular izquierda.

Paciente de sexo masculino, de 23 años, portador de miocardiopatía dilatada idiopática con fracción de eyección del 15%, quien es evaluado y programado para el implante de un DAVI HeartWare (HVAD, HeartWare, Framingham, MA). En el posoperatorio de este procedimiento desarrolla falla derecha grave, con requerimiento, sucesivamente, del cierre diferido del tórax, el uso de epoprostenol (prostaglandina I2), milrinona, adrenalina y óxido nítrico (Figura 1).

La refractariedad de la falla derecha hizo necesario el inicio de una asistencia temporal derecha con el empleo de un dispositivo Centrimag (Levitronix Centrimag, Levitronix GmbH, Zurich, Switzerland). Tras diez días de asistencia y ante la persistencia de parámetros ecocardiográficos y hemodinámicos de insuficiencia derecha se planteó la necesidad de iniciar

una asistencia definitiva adaptándose el mismo tipo de dispositivo HeartWare utilizado en la asistencia izquierda del paciente (Figura 2). Bajo dicho apoyo, se logró el destete del paciente de drogas vasoactivas y pasó a sala general tras otros 12 días de área crítica; fue dado de alta 54 días después del implante original.

La disfunción ventricular derecha representa una complicación grave del posoperatorio del implante de DAVI que puede comprometer seriamente el resultado de la intervención. Su fisiopatología resulta compleja; puede relacionarse con fenómenos de interdependencia ventricular, alteraciones de la motilidad septal, preexistencia de disfunción derecha, variación de la poscarga pulmonar y otros que plantean la inconsistencia de los diversos factores de riesgo habitualmente considerados como predictores de aquella.

La incidencia de disfunción derecha oscila entre el 20% y el 50% de los procedimientos, lo que implica un aumento de la mortalidad posoperatoria, que en algunas series alcanza el 70%. Esta situación usualmente requiere el empleo de fármacos inotrópicos y/o de vasodilatadores pulmonares y, ocasionalmente, en forma temporal o definitiva, la asistencia ventricular derecha. Dicha necesidad encuentra el inconveniente de que las posibilidades de asistencia mecánica derecha aislada o como parte de una asistencia biventricular a largo plazo, o definitiva, resultan mucho más limitadas y con peores resultados respecto de la asistencia aislada izquierda. (2) El HeartWare se considera el primer DAVI de tercera generación, el cual utiliza flujo continuo de tipo radial o centrífugo, diseñado para uso intrapericárdico, y que al presente cuenta con más de 3.000 dispositivos implantados. En noviembre de 2012 fue aprobado como puente al trasplante por la Food and Drug Administration. Presenta ventajas en comparación con su antecesor, el DAVI de flujo continuo axial HeartMate II, como su menor tamaño y peso (160 gramos) y un rotor suspendido e impulsado magnéticamente, lo que reduce notablemente la fricción y el riesgo de fallas mecánicas. (3)

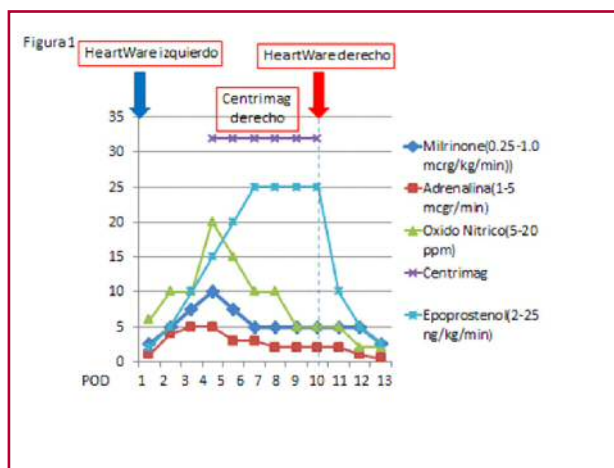


Fig. 1. Secuencia de intervenciones para tratar la disfunción derecha en nuestro paciente.

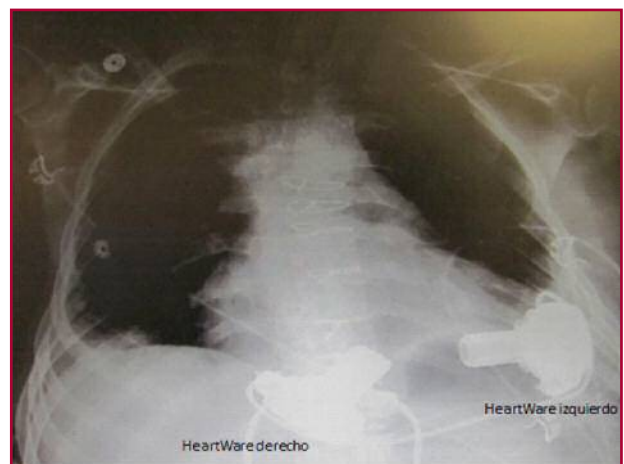

Fig. 2. Radiografía de tórax en la que se observan ambos dispositivos HeartWare implantados.