

## Taquicardia ventricular uniforme sostenida en el síndrome de Brugada

JUAN M. FRIAS, CARINA CHISARI, JORGE M. SCHMIDBERG, MARCELO V. ELIZARI, HUGO A. GARRO, PABLO A. CHIALE

### RESUMEN

Describimos el primer caso en la Argentina, y el cuarto en el mundo, de taquicardia ventricular uniforme como manifestación inicial del síndrome de Brugada. Un hombre de 20 años, sin antecedentes familiares de muerte súbita ni evidencias de enfermedad cardíaca estructural, experimentó palpitations asociadas con signos de bajo volumen minuto mientras practicaba fútbol. El ECG reveló taquicardia ventricular uniforme rápida y sostenida con imagen de bloqueo de rama izquierda. La arritmia fue revertida mediante un choque eléctrico de 200 joules. El ECG en reposo mostró un "empastamiento" de las fuerzas finales del complejo QRS y una elevación del segmento ST en las derivaciones precordiales derechas. Esta anomalía fue exagerada por la ajmalina. La estimulación ventricular programada indujo fibrilación ventricular y el paciente recibió un cardiodesfibrilador implantable. *REV ARGENT CARDIOL* 2001; 69: 422-426.

*Palabras clave* Síndrome de Brugada - Taquicardia ventricular uniforme - Cardiodesfibrilador implantable

### INTRODUCCION

En 1992, Brugada y Brugada (1) describieron un síndrome caracterizado por episodios de síncope y/o muerte súbita en pacientes cuyo corazón no presentaba anomalías estructurales y con un electrocardiograma característico: elevación del segmento ST en las derivaciones precordiales V1 a V3 y, en ocasiones, una imagen compatible con bloqueo de rama derecha. El síncope y la muerte súbita son causados por taquicardia ventricular multiforme rápida o fibrilación ventricular. La taquicardia ventricular uniforme, espontánea o inducida por estimulación cardíaca programada o por drogas que bloquean el canal de sodio, es muy infrecuente. (2-4)

### CASO CLINICO

Un paciente de 20 años, de sexo masculino, sin antecedentes familiares de muerte súbita, presentó palpitations rápidas con signos de bajo volumen minuto mientras disputaba un partido de fútbol. A su ingreso en el servicio de emergencias, el electrocardiograma mostró taquicardia ventricular unifor-

me y sostenida, con imagen de bloqueo de rama izquierda y eje eléctrico a  $+60^\circ$ , cuya longitud del ciclo midió 240 mseg (Figura 1). La arritmia fue revertida con un choque eléctrico de 200 joules (J).

Durante el ritmo sinusal espontáneo se observó un empastamiento de las fuerzas finales del complejo QRS en la derivación V1 y un supradesnivel del segmento ST en las derivaciones precordiales derechas, predominante en la derivación V2 (Figura 2). El ecocardiograma bidimensional y la resonancia magnética nuclear sin gadolino y con él fueron normales. El ECG de señales promediadas no reveló potenciales ventriculares tardíos. La administración de 50 mg de ajmalina por vía endovenosa ensanchó el complejo QRS y produjo un aumento considerable del supradesnivel del segmento ST en las derivaciones V2 y V3 (Figura 3). Esas alteraciones fueron aun más típicas del síndrome de Brugada (de la variedad "en cúpula") en las derivaciones precordiales derechas altas (Figura 4). En el estudio electrofisiológico, el intervalo HV midió 60 mseg y durante la estimulación ventricular progra-

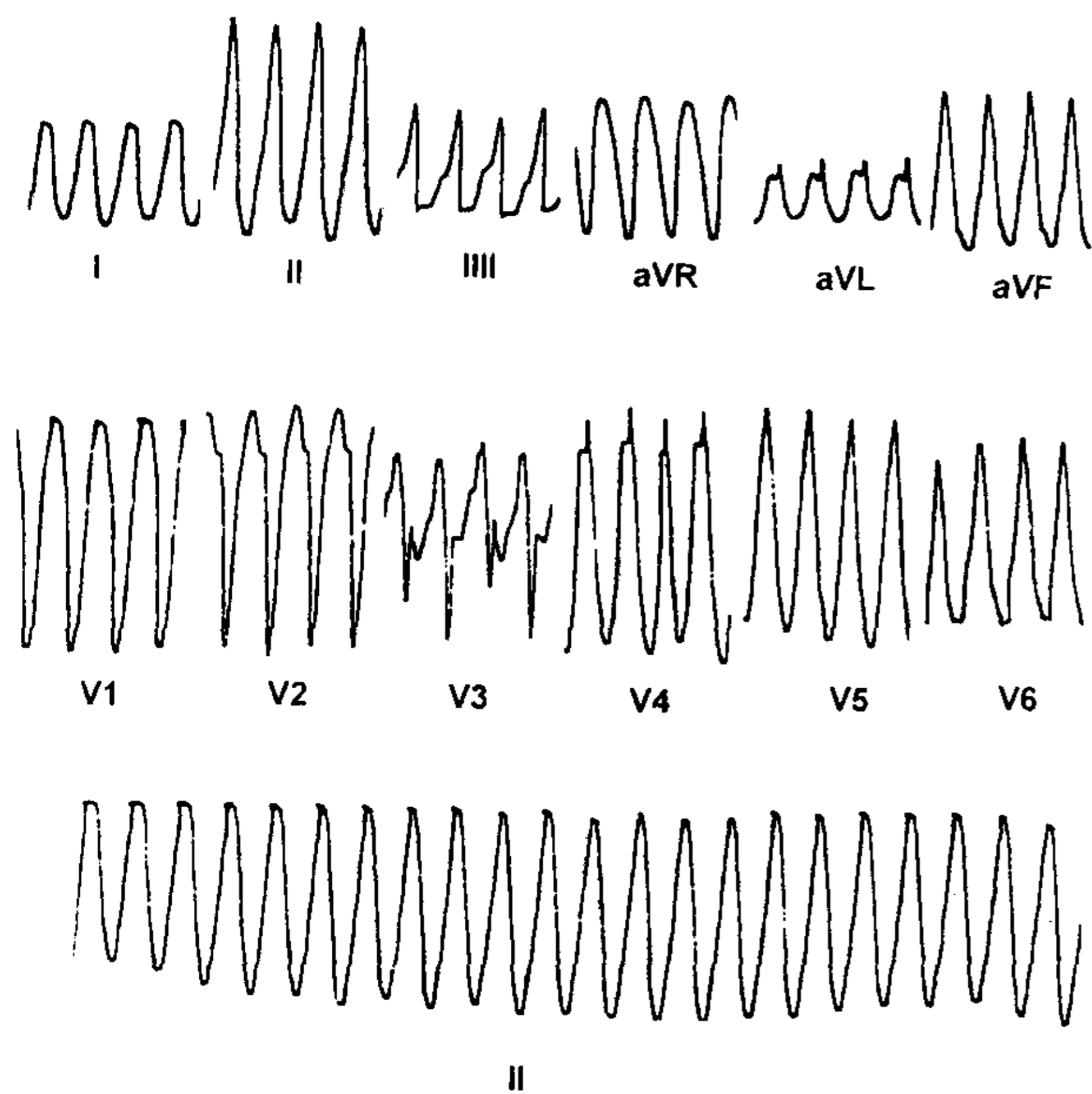


Fig. 1. Registro electrocardiográfico al ingreso del paciente en la sala de emergencias. Se observa una taquicardia ventricular uniforme con imagen de bloqueo de rama izquierda y eje eléctrico a  $+60^\circ$ , cuya longitud del ciclo es de 240 mseg, y que fue revertida con un choque eléctrico de 200 J.

mada desde la punta del ventrículo derecho a una longitud del ciclo basal de 600 mseg, con 3 extraestímulos (S1-S2: 240 mseg; S2-S3: 240 mseg; S3-S4: 220 mseg) se indujo una fibrilación ventricular que fue revertida con un choque eléctrico de 300 J (Figura 5). En el transcurso de ese estudio se descartaron otras anomalías que pueden causar taquicardia uniforme con complejos QRS anchos (presencia de vías accesorias AV o auriculofascicu-

lares, taquicardia por reentrada intranodal o auricular con conducción intraventricular aberrante o bloqueo de rama izquierda dependiente de la frecuencia). Con los datos descriptos se concluyó que el paciente era portador del síndrome de Brugada y se le indicó un cardiodesfibrilador implantable. Hasta su último control, dos meses después de la implantación, no había experimentado arritmias ventriculares sostenidas.

## DISCUSION

Las arritmias ventriculares asociadas con el síndrome de Brugada son, típicamente, la taquicardia ventricular multiforme rápida y/o la fibrilación ventricular. Estas arritmias obedecerían a un mecanismo electrofisiológico peculiar vinculado a una heterogeneidad muy marcada de la repolarización ventricular que se presume generada por un predominio de las corrientes iónicas de salida durante la fase 1 del potencial de acción del epicardio del ventrículo derecho. La pérdida del domo del potencial de acción en las células epicárdicas, pero no en las endocárdicas, conlleva una dispersión transmural considerable de la repolarización y de la refractariedad, que determina la aparición de una "ventana vulnerable" durante la cual un impulso prematuro puede iniciar una arritmia reentrante por movimiento circular. En condiciones experimentales (preparado de la "cuña" del miocardio perfundido a través de una arteria coronaria), la "reentrada" en fase 2, que se manifiesta por reexcitación prematura, provoca taquiarritmias con el aspecto de una taquicardia ventricular multiforme y, en ocasiones, de una taquicardia ventricular uniforme. (5)

Es interesante que en nuestro paciente, al igual

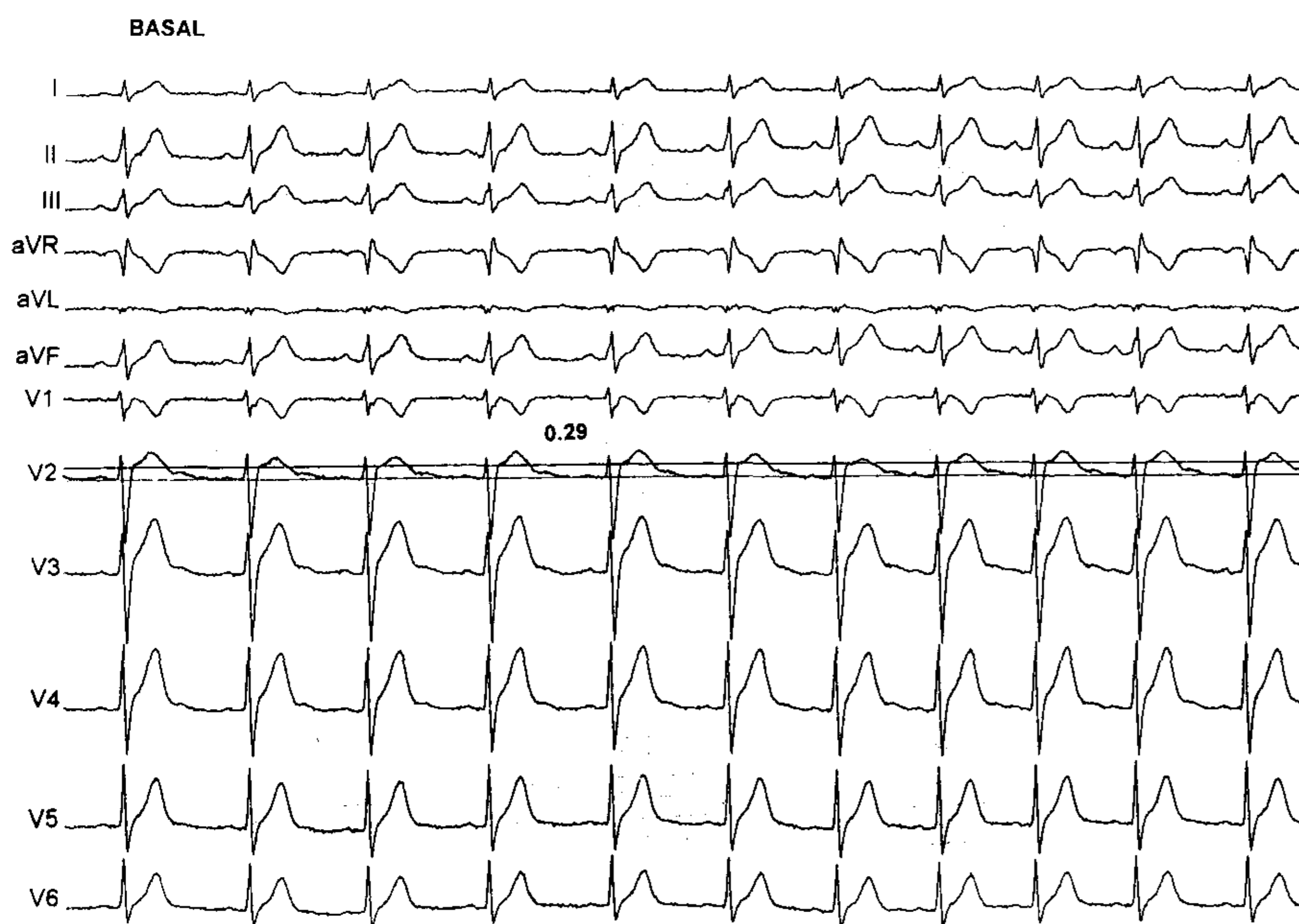


Fig. 2. Electrocardiograma en ritmo sinusal. Se observa un empastamiento de las fuerzas finales del complejo QRS asociado con un supradesnivel del segmento ST, que predomina en la derivación V2.

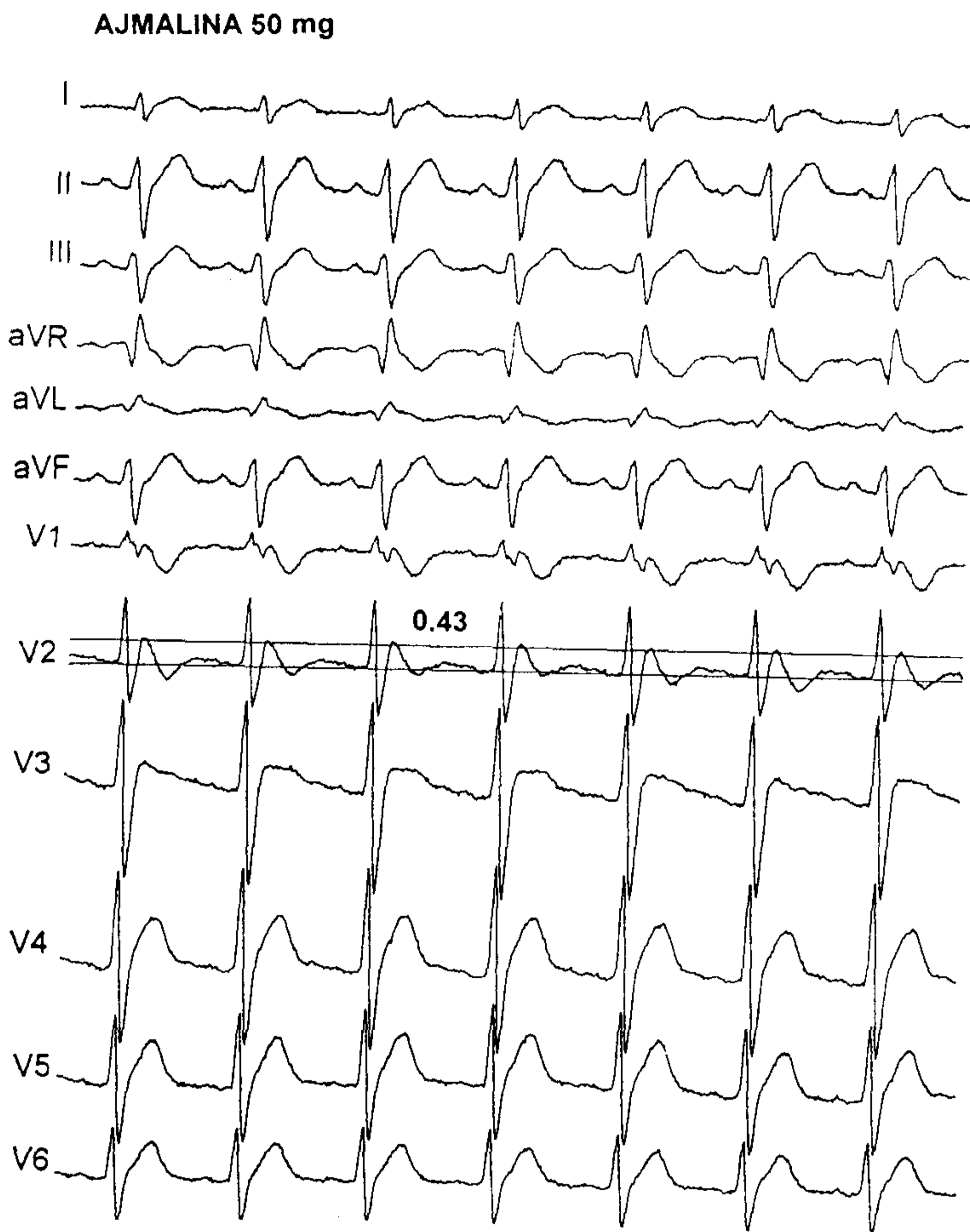


Fig. 3. Durante el efecto máximo de la ajmalina endovenosa se observó un aumento del supradesnivel del segmento ST en las derivaciones V2-V3, con ensanchamiento del complejo QRS.

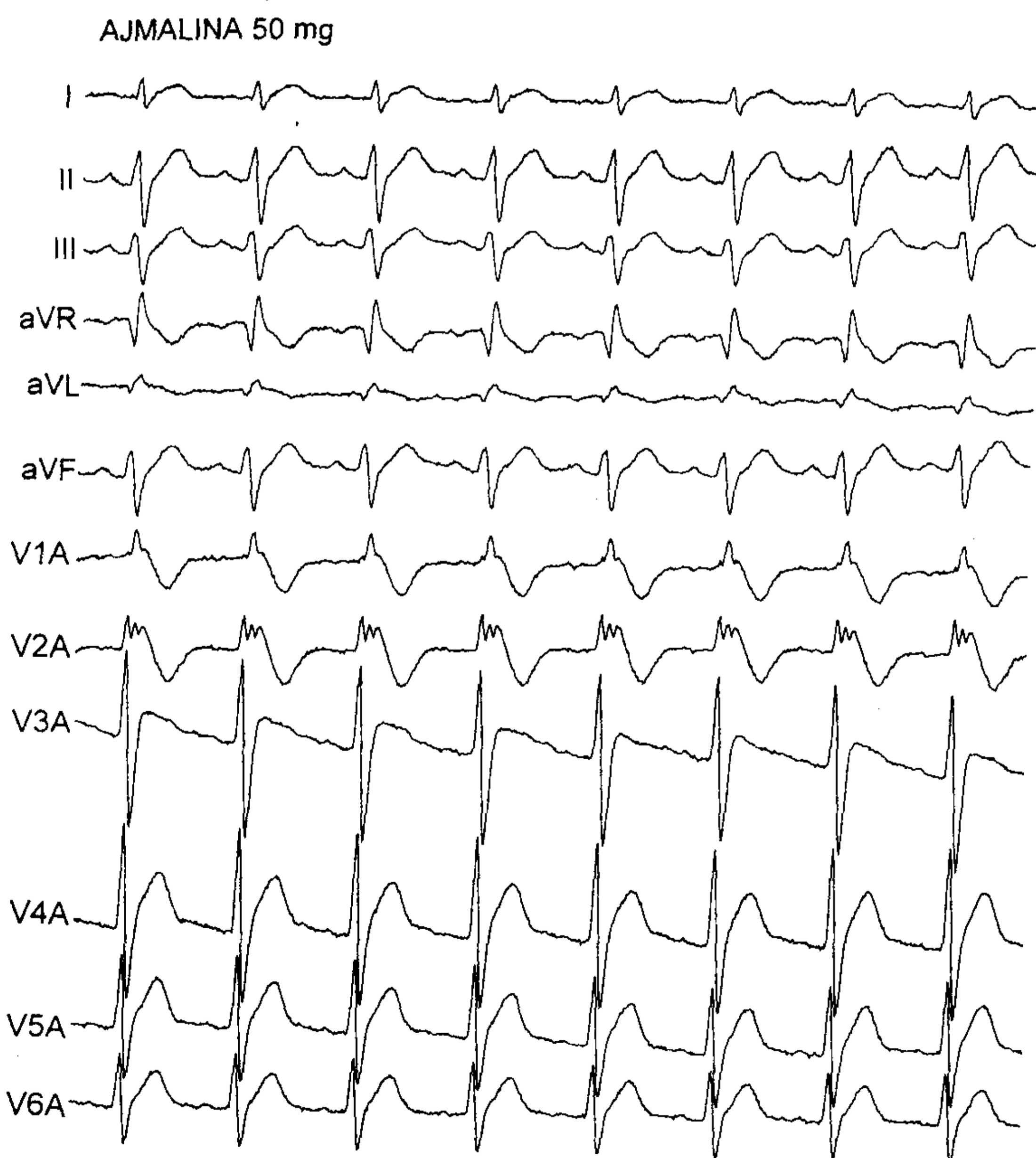
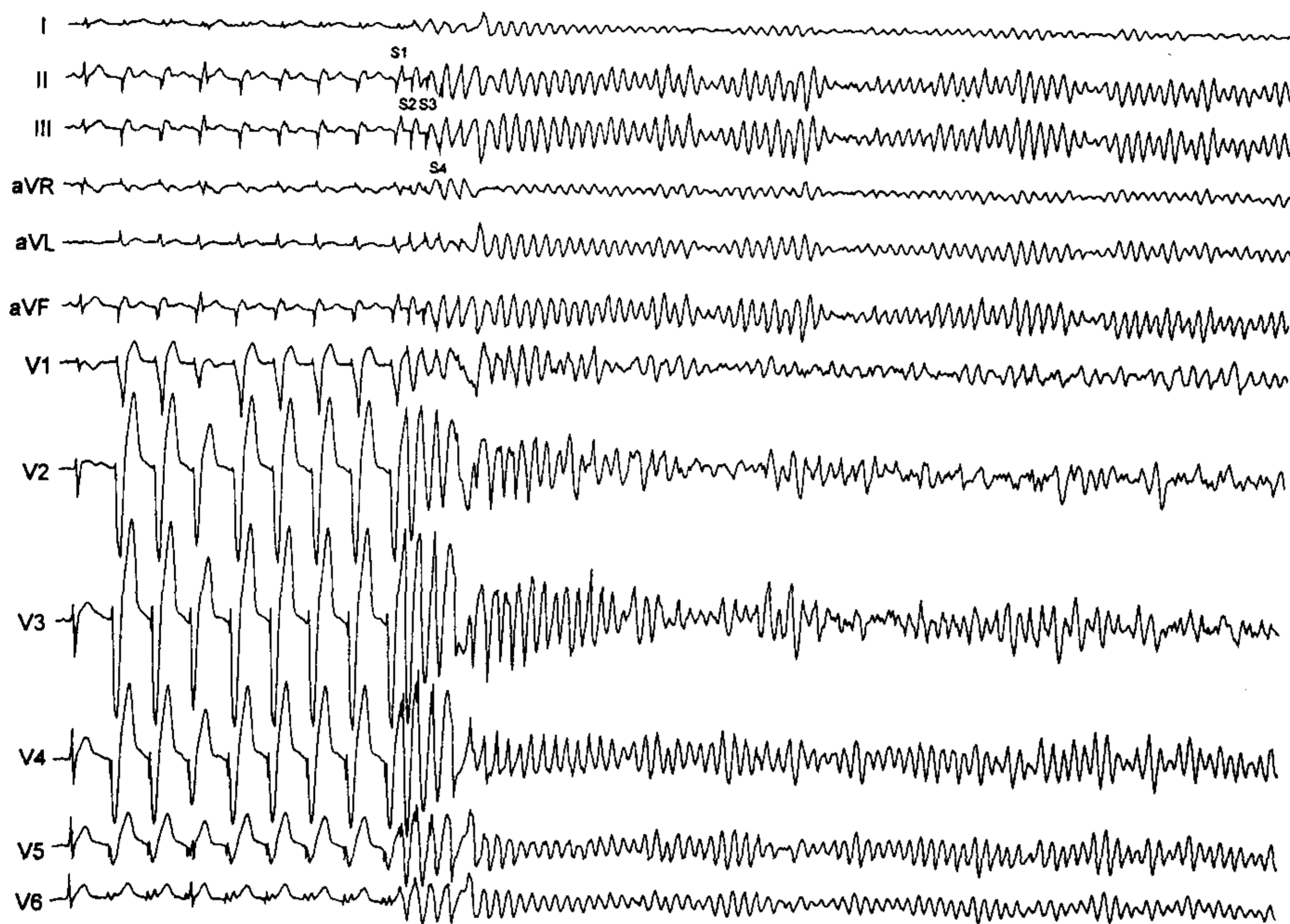


Fig. 4. El registro de las derivaciones precordiales altas permitió detectar una "fragmentación" del complejo QRS en la derivación V2 con una imagen "en cúpula" de la repolarización ventricular en las derivaciones precordiales derechas.

A

S.E.V. L.C.B. 600 mseg.



B

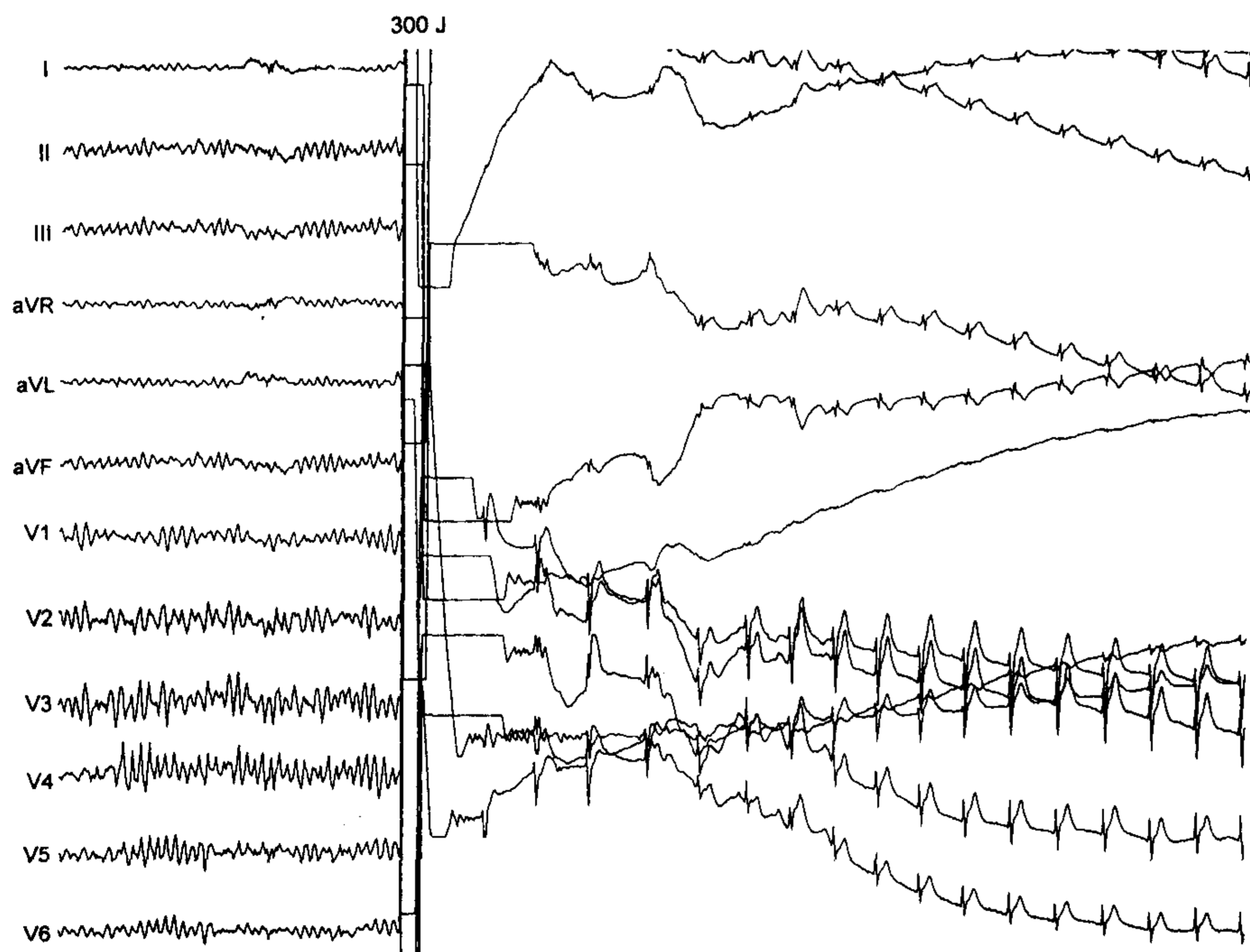


Fig. 5. A. Inducción de fibrilación ventricular por estimulación ventricular programada con 3 extraestímulos (S1-S2: 240 mseg; S2-S3: 240 mseg; S3-S4: 220 mseg) aplicados después de un tren de ocho (S1-S1) a una longitud del ciclo constante de 600 mseg. B. La arritmia fue revertida con un choque eléctrico de 300 J.

que en otros casos publicados, (2, 3) la imagen electrocardiográfica de la taquicardia ventricular uniforme fue de bloqueo de rama izquierda, hallazgo que sugiere un origen ventricular derecho. En estos casos se podría plantear la alternativa terapéutica de una ablación por radiofrecuencia que permita eliminar la arritmia, como se sugirió en un artículo re-

ciente con respecto a los latidos ectópicos ventriculares uniformes que inducen episodios de taquicardia ventricular multiforme o fibrilación ventricular en pacientes con el síndrome de Brugada tratados con un cardioresfibrilador automático. (6) De todos modos, esta posibilidad depende de varios factores, como la estabilidad hemodinámica durante la arrit-

mia y la factibilidad de su inducción en el laboratorio de electrofisiología. Como se describió, en nuestro paciente, la estimulación ventricular programada no reprodujo la taquicardia ventricular espontánea e indujo una fibrilación ventricular, hecho que expresa la inestabilidad eléctrica del miocardio presente en el síndrome de Brugada. Es necesario advertir que, en casos como el que motiva esta presentación, es difícil excluir la presencia de una forma mínima de displasia o de miocardiopatía del ventrículo derecho, al menos con los recursos diagnósticos disponibles.

## SUMMARY

### SUSTAINED UNIFORM VENTRICULAR TACHYCARDIA IN A PATIENT WITH THE BRUGADA'S SYNDROME

We describe the first case in Argentina, and the fourth in the world, of a patient showing a uniform ventricular tachycardia as the initial manifestation of the Brugada's syndrome. A 20 years-old man, without any evidence of structural heart disease and no family history of sudden death, developed palpitations and signs of low cardiac output while practicing soccer. The ECG showed a rapid sustained uniform ventricular tachycardia with a pattern of left bundle branch block. The arrhythmia was reverted by a 200-joule electrical shock.

**The ECG at rest showed a slurring of the terminal portion of the QRS complex and a ST segment elevation in the right precordial leads. This abnormality was magnified by ajmaline. A ventricular fibrillation was induced by programmed ventricular pacing and the patient received an implantable cardioverter-defibrillator.**

*Key words* Brugada's syndrome - Uniform ventricular tachycardia - Implantable cardioverter-defibrillator

## BIBLIOGRAFIA

1. Brugada P, Brugada J. Right bundle branch block, persistent ST segment elevation and sudden cardiac death. A distinct clinical and electrophysiologic syndrome. *J Am Coll Cardiol* 1992; 20: 1391-1396.
2. Boersma LV, Jaarsma W, Jessurun ER y col. Brugada syndrome: A case report of monomorphic ventricular tachycardia. *Pacing Clin Electrophysiol* 2001; 24: 112-115.
3. Shimada M, Miyazaki T, Miyoshi S y col. Sustained monomorphic ventricular tachycardia in a patient with Brugada syndrome. *Jpn Circ J* 1996; 60: 364-370.
4. Pinar Bermúdez E, García-Alberola A, Martínez Sánchez J y col. Spontaneous sustained monomorphic ventricular tachycardia after administration of ajmaline in a patient with Brugada syndrome. *Pacing Clin Electrophysiol* 2000; 23: 407-409.
5. Yan GX, Antzelevitch C. Cellular basis for the Brugada syndrome and other mechanisms of arrhythmogenesis associated with ST-segment elevation. *Circulation* 1999; 100: 1660-1666.
6. Kakishita M, Kurita T, Matsuo C y col. Mode of onset of ventricular fibrillation in patients with Brugada syndrome detected by implantable cardioverter defibrillator therapy. *J Am Coll Cardiol* 2000; 36: 1646-1653.