

Endoleak tipo 2 “maligno”: una entidad ya conocida, pero con un comportamiento más agresivo

Malignant Type 2 Endoleak: An Already Recognized Entity, But With a More Aggressive Course

L. MARIANO FERREIRA¹MTSAC , MIGUEL FERRER¹, LEONELA ALOY¹ , OSCAR DÁVILA¹, PABLO DILUCA¹ , RICARDO LA MURA¹ , PEDRO LYLYK¹ 

La evidencia actual ha demostrado que la reparación endovascular de los aneurismas aórticos abdominales (EVAR por sus siglas en inglés) se asocia con una baja tasa de mortalidad perioperatoria y altas tasas de supervivencia relacionada al aneurisma a mediano y largo plazo. Sin embargo, es de considerar la tasa de reintervenciones y especialmente si nos atenemos a los *endoleaks*, principal causa de reoperación. (1) Si bien los *endoleaks* tipo 1 y tipo 3 requieren reintervención, la importancia clínica de los *endoleaks* tipo 2 (ELT2) sigue siendo controvertida. (2)

Se define ELT2 a la presencia de flujo sanguíneo dentro del saco aneurismático luego de la colocación de la endoprótesis, y específicamente proveniente de ramos colaterales del aneurisma (arterias mesentérica inferior, lumbares, polares, sacra media). La mayoría de los ELT2 se resuelven espontáneamente, y la prevalencia postoperatoria a un año oscila entre el 1 y el 10 % (*endoleaks* definidos como persistentes). Sin embargo, existe evidencia de que los ELT2 persistentes se asocian con un mayor riesgo de resultados adversos (agrandamiento del saco, rotura de aneurisma, necesidad de reintervención, conversión a reparación abierta). Un estudio de 832 pacientes con EVAR encontró ELT2 persistentes que representaron el 38 % de las reintervenciones secundarias. (3)

Las recomendaciones actuales sugieren la intervención para ELT2 en presencia de crecimiento aneurismático persistente. Sin embargo, los criterios exactos para la reintervención siguen sin definirse. (2) Algunos especialistas abogan por un manejo agresivo, como la embolización profiláctica de los vasos permeables que se comunican con el *endoleak* en el momento de la implantación del injerto (embolización intraoperatoria, (4) mientras que otros respaldan los enfoques de monitoreo conservador. (2)

Pero si bien la discusión puede estar centrada en el tamaño del saco y la forma en ser tratado, nuestra presentación se basa en un hallazgo radiológico de un tipo específico de ELT2, de mayor agresividad y específicamente resistencia al tratamiento convencional (embolizaciones o ligaduras laparoscópicas de colaterales).

El objetivo de esta carta científica es mostrar un patrón radiológico específico para estos ELT2 persistentes de comportamiento “maligno”.

Se trata de un varón de 76 años que recibió un tratamiento endovascular de su aneurisma de aorta abdominal roto mediante endoprótesis estándar en mayo de 2016. El tamaño preoperatorio del aneurisma era de 64 mm, y estaba acompañado de un importante hematoma retroperitoneal. Evolucionó favorablemente durante el postoperatorio. Como predictores de ELT2, presentaba permeabilidad de 3 arterias lumbares y una polar inferior saliendo del saco aneurismático. En el control del sexto mes se observó exclusión del saco, trombosis de la arteria polar y permeabilidad de las dos arterias lumbares inferiores. Para ese entonces el saco aneurismático había disminuido a 49 mm. Sin embargo, un año más tarde el aneurisma volvió a tener 58mm, con un ELT2 como única causa de crecimiento. Tras descartar *endoleaks* tipo 1 y 3 se precedió a embolizar el ELT2 por vía trans-arterial. En octubre de 2019, por persistencia del crecimiento del saco y dilatación del cuello proximal, se colocaron EndoAnchors (endosuturas o tornillos endovasculares colocadas por vía endovascular que refuerzan el contacto entre la endoprótesis y la pared arterial a nivel del cuello infrarrenal). Sin embargo, por dilatación persistente del cuello, terminó apareciendo un *endoleak* tipo 1A, que obligó a colocar al paciente una endoprótesis fenestrada hecha a medida por los

REV ARGENT CARDIOL 2024;92:75-78. <http://dx.doi.org/10.7775/rac.es.v92.i1.20733>

Dirección para correspondencia: Teléfono consultorio: 1147839122, drferreira@yahoo.com



<https://creativecommons.org/licenses/by-nc-sa/4.0/>

cirujanos (PMEG, Figura 1) en octubre de 2022. Para ese entonces el saco aneurismático había alcanzado un tamaño de 76mm. El nuevo control postoperatorio mostró un leve crecimiento del saco (3mm en 6 meses) sin *endoleak* tipo 1 o 3, pero con esa imagen de trombo heterogéneo con realce central y sus bordes, que hemos denominado ELT2 “maligno”. (Figura 2)

La conducta con este paciente es conservadora, y cómo último recurso nos queda la conversión a cirugía abierta con la sacotomía, resección parcial del saco aneurismático sin explante del injerto.

Los ELT2 son los *endoleaks* más frecuentes y se diagnostican en el 9-30 % de los pacientes tras la EVAR. Cuando se mantienen permeables más allá del año del postoperatorio se denominan persistentes. Los pacientes con ELT2 persistentes tienen más probabilidades de tener expansión del saco y someterse a una reintervención durante el seguimiento. (2)

Los hallazgos típicos consisten en una cavidad dentro del aneurisma, en general con una o más arterias de entrada y salida. Sin embargo, el ELT2 que estamos describiendo como “maligno”, no tiene cavidad, sino que, por el contrario, presenta por angiotomografía un refuerzo contrastado de la pared de la aorta y del trombo difusa e irregularmente teñido. Esto hace a la poca efectividad de los tratamientos endovasculares tradicionales, como son la embolización del saco o sus ramas por vía transarterial, translumbar o transcava, incluso laparoscópica.

Desde el punto de vista fisiopatológico podemos agregar que los *vasa vasorum* son los vasos asociados a la microcirculación arterial. Nacen del tronco proximal de una gran rama arterial y circulan por la adventicia de las arterias con una extensa red de pequeños vasos

sanguíneos. El tercio externo de las grandes arterias obtienen su nutrición de dicha red de *vasa vasorum*. Sin embargo el tercio interno de la pared arterial es una zona avascular cuya nutrición se difunde pasivamente desde la luz vascular. En distintas publicaciones se ha demostrado que la colocación de un *stent* intravascular cubierto en una arteria provocaba la proliferación de los *vasa vasorum* desde la adventicia hacia la íntima. Se desconocen la transformación de los *vasa vasorum* tras una EVAR y la implicancia de los *vasa vasorum* desarrollados en el agrandamiento aneurismático tras dicha EVAR. Sin embargo, se han descrito casos de aneurismas cerebrales trombosados con crecimiento continuo causado por *vasa vasorum* tras oclusión endovascular completa. En ocasiones, el trombo organizado puede mostrar un realce heterogéneo del contraste, como se muestra en el caso que se describe, y este trombo con aumento progresivo de tamaño se conoce como hematoma expansivo crónico (HEC). (5) La pared aneurismática se realza a través de la red de pequeñas arterias, lo que podría ser coherente con *vasa vasorum*. El realce heterogéneo y parcheado del trombo intrasacular sin la cavidad típica del *endoleak* se consideró análogo a los hallazgos de HEC.

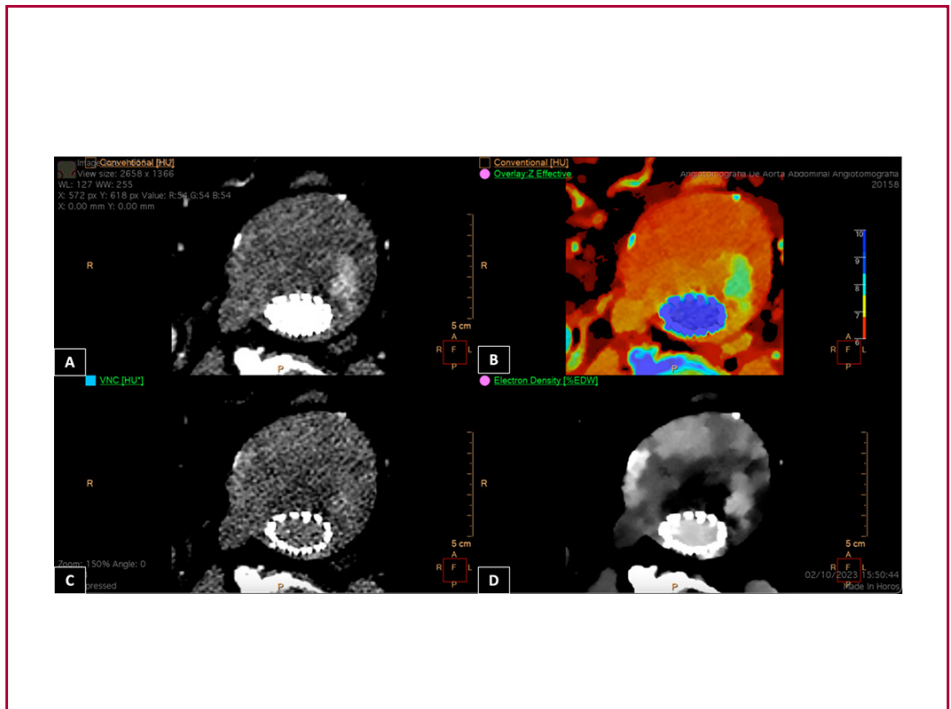
Otro tema a destacar es el agregado tecnológico de la tomografía espectral IQon Spectral CT (Philips Healthcare Inc., The Netherlands). Las imágenes correspondientes a la Figura 2 muestran el análisis espectral *electron density* que permite evidenciar las distintas densidades dentro del trombo en una AngioTC con contraste, haciendo más evidente las áreas de realce post contraste. (6)

Por lo que sabemos, estos hallazgos no se han comunicado anteriormente. Aunque se trata del reporte de un caso, acompañado en nuestra experiencia de una

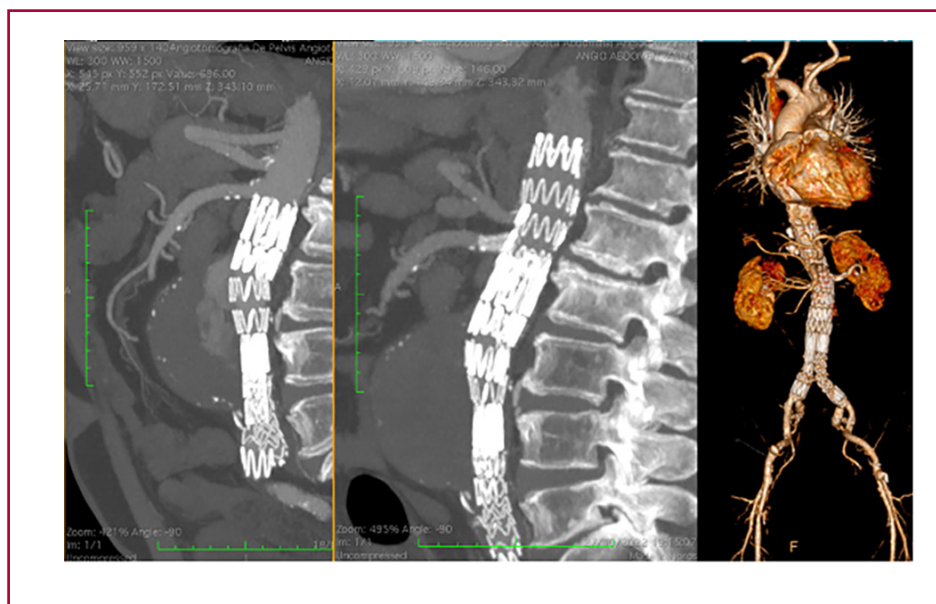

Fig. 1. De izquierda a derecha. Imagen tomográfica antes y después de colocada la endoprótesis fenestrada por *endoleak* tipo IA. A la derecha, reconstrucción 3D de la endoprótesis fenestrada

Fig. 2. 4 Imágenes adquiridas con tomógrafo espectral (iQon Spectral CT, Philips) de un saco aneurismático. **A.** Imagen de angioTC en modo convencional con yodo en fase arterial. **B.** Fusión (modo convencional y mapa de yodo), **C.** Modo *virtual non contrast* (VNC), donde mediante el análisis de la densidad de los materiales se puede extraer en forma virtual el yodo. **D.** Modo espectral de densidad electrónica (DE). Los valores de DE presentes en la imagen están relacionados con la densidad de electrones del agua en unidades de porcentaje; el valor esperado para el agua en estas unidades es de 100 (%EDW). Proporciona una caracterización más precisa del tejido y evidencia diferentes densidades dentro del trombo, no solo las áreas de realce, las cuales no son visibles en la adquisición convencional.



decena de casos más, consideramos que los hallazgos imagenológicos de los ELT2 “malignos” tal y como se presentan podrían ser útiles para el manejo de los mismos. La visualización del saco con el realce heterogéneo y parcheado del trombo podrían ser hallazgos distintivos en estos casos.

Consideraciones éticas

No aplica

Declaración de conflicto de intereses

Los autores declaran que no tienen conflicto de intereses.

(Véanse formularios de conflicto de intereses de los autores en la Web).

Financiamiento

Este trabajo no contó con financiamiento

BIBLIOGRAFÍA

1. Schanzer A, Greenberg RK, Hevelone N, Robinson WP, Eslami MH, Goldberg RJ, et al. Predictors of abdominal aortic aneurysm sac

enlargement after endovascular repair. *Circulation*. 2011;123:2848-55. <https://doi.org/10.1161/CIRCULATIONAHA.110.014902>

2. Chaikof EL, Dalman RL, Eskandari MK, Jackson BM, Lee WA, Mansour MA, et al. The Society for Vascular Surgery practice guidelines on the care of patients with an abdominal aortic aneurysm. *J Vasc Surg*. 2018;67:2-77.e2. <https://doi.org/10.1016/j.jvs.2017.10.044>

3. Conrad MF, Adams AB, Guest JM, Paruchuri V, Brewster DC, LaMuraglia GM, et al. Secondary intervention after endovascular abdominal aortic aneurysm repair. *Ann Surg*. 2009;250:383-9. <https://doi.org/10.1097/SLA.0b013e3181b365bd>

4. Fabre D, Mougin J, Mitilian D, Cochenne F, Garcia Alonso C, Becquemin JP, et al. Prospective, Randomised Two Centre Trial of Endovascular Repair of Abdominal Aortic Aneurysm With or Without Sac Embolisation. *Eur J Vasc Endovasc Surg*. 2021;61:201-9. <https://doi.org/10.1016/j.ejvs.2020.11.028>

5. Pahl FH, Vellutini Ede A, Cardoso AC, de Oliveira MF. Vasa Vasorum and the Growing of Thrombosed Giant Aneurysm of the Vertebral Artery: A Case Report. *World Neurosurg*. 2016;85:368.e1-4. <https://doi.org/10.1016/j.wneu.2015.09.103>

6. Kazimierzczak W, Kazimierzczak N, Lemanowicz A, Nowak E, Migdalski A, Jawien A, et al. Improved Detection of Endoleaks in Virtual Monoenergetic Images in Dual-Energy CT Angiography Following EVAR. *Acad Radiol*. 2023;30:2813-24. <https://doi.org/10.1016/j.acra.2023.03.018>