

# Miocardiopatía no compactada: dos casos clínicos y actualización del tema

JORGE V. ARAQUE RIVADENEIRA<sup>1</sup>, FERNANDO L. HIDALGO<sup>2</sup>

Recibido: 26/06/2009

Aceptado: 22/09/2009

## Dirección para separatas:

Dr. Jorge V. Araque Rivadeneira  
Carcelén, calle Miguel de la  
Chica oe-162 y  
Hernando de Paredes  
Quito, Ecuador  
Cel: (593) 084019572  
Fax: (593) 22505446  
e-mail: jordi\_var@yahoo.es

## RESUMEN

Las formas más utilizadas para describir esta enfermedad son falta de compactación del ventrículo izquierdo o falta de compactación aislada del ventrículo izquierdo. Recientemente se ha clasificado como una cardiopatía primaria, es decir que afecta al miocardio y que tiene una base genética. Considerada en el pasado una entidad rara, en la actualidad se diagnostica con mayor frecuencia. Se origina probablemente por una interrupción en el proceso embrionario de compactación del miocardio y su prevalencia es mayor en hombres que en mujeres.

En esta presentación se describen dos casos diagnosticados en el Hospital Eugenio Espejo de la ciudad de Quito, Ecuador, y a propósito de ellos se realiza una revisión actualizada del tema.

REV ARGENT CARDIOL 2010;78:147-150.

**Palabras clave** > Ventrículo izquierdo - Cardiopatía - Embriología - Miocardio

<b>Abreviaturas</b> >	<b>DTDVD</b> Diámetro diastólico del ventrículo derecho	<b>FEVI</b> Fracción de eyección del ventrículo izquierdo
	<b>DTDVI</b> Diámetro diastólico del ventrículo izquierdo	<b>MCNC</b> Miocardiopatía no compactada
	<b>ECG</b> Electrocardiograma	<b>TA</b> Tensión arterial
	<b>FC</b> Frecuencia cardíaca	<b>VI</b> Ventrículo izquierdo

## CASO CLÍNICO 1

Paciente masculino de 63 años, que acude al Hospital Eugenio Espejo, con disnea ante pequeños esfuerzos (clase funcional III), de un año de evolución, tos con expectoración sanguinolenta, pérdida de peso y anorexia. Sin antecedentes personales ni familiares de enfermedad cardíaca. Examen físico: soplos sistólicos de regurgitación mitral y tricuspídeo, grado II/VI. Pulmones: murmullo vesicular abolido en la base derecha. ECG: crecimiento del ventrículo izquierdo (VI), extrasístoles ventriculares y supraventriculares ocasionales y trastornos difusos de la repolarización ventricular.

Ecocardiograma: dilatación grave del VI (DTDVI: 73 mm), hipocinesia global (FEVI: 21%) y patrón diastólico de tipo restrictivo, presencia de trabéculas prominentes y espacios intertrabeculares en el segmento apical del VI. Doppler color: se observó flujo entre los espacios intertrabeculares. Se registraron flujos de insuficiencia mitral y tricuspídeo de grado moderado e hipertensión pulmonar moderada (58 mm Hg). Función del ventrículo derecho normal (Figuras 1 y 2) Tratamiento: furosemida, digoxina y enalapril.

La evolución fue favorable, con disminución de la disnea. Alta a los 11 días de su ingreso. Control al mes, asintomático.

## CASO CLÍNICO 2

Varón de 34 años, ingresa por disnea progresiva, clase funcional III. Sin antecedentes personales ni familiares de

enfermedad cardíaca. Examen físico: TA: 100/60, FC: 56 lpm, soplo sistólico II/VI en foco mitral. Edema en miembros inferiores (++/++++). ECG: bloqueo auriculoventricular de tercer grado. Ecocardiograma: dilatación grave de las cuatro cavidades cardíacas (DTDVI: 70 mm, DTDVD: 34 mm), hipertrofia concéntrica moderada, hipocinesia global y FEVI del 30%; se observaron además trabéculas prominentes y espacios intertrabeculares de localización apical y lateral. Función sistólica del ventrículo derecho moderadamente alterada. Se encontraron flujos de regurgitación, mitral y tricuspídeo, de grado moderado (Figura 3).

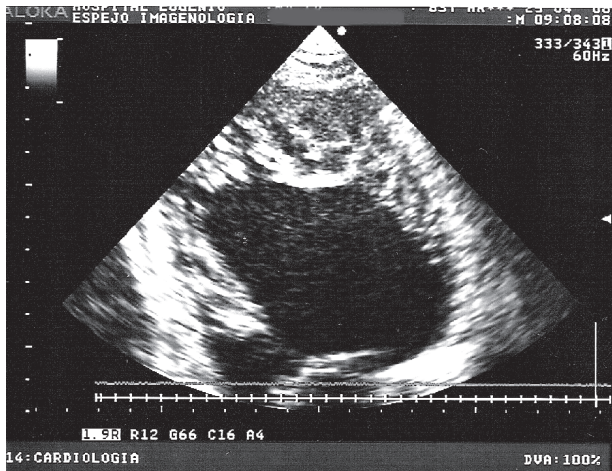
Tratamiento inicial: furosemida y enalapril; se indicó implante de marcapasos.

## DISCUSIÓN

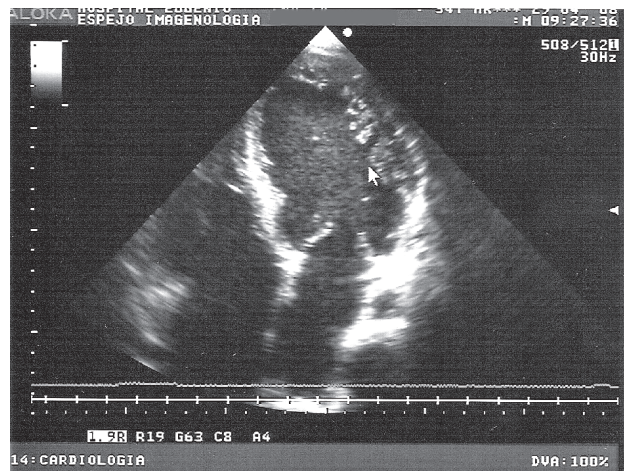
El objetivo de esta presentación es el de realizar una revisión bibliográfica actualizada de la miocardiopatía no compactada (MCNC) a propósito de los dos primeros casos diagnosticados en nuestro hospital.

La MCNC fue descrita por primera vez por Engberding en 1984 (1) y recientemente se ha clasificado como una cardiopatía primaria, es decir que afecta al miocardio y que tiene una base genética. (2)

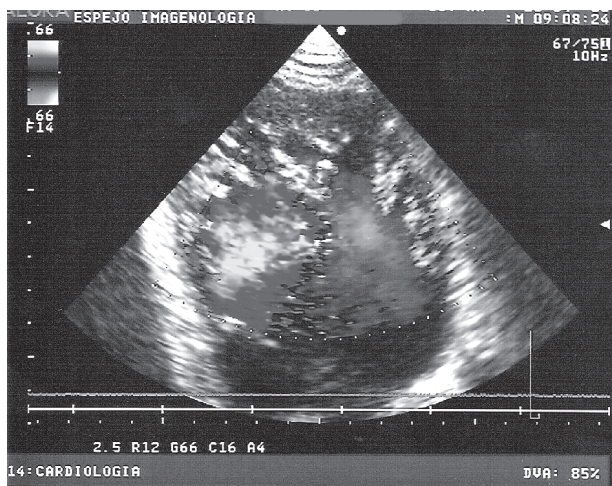
Es una enfermedad rara, inicialmente observada en pacientes portadores de cardiopatías congénitas. (3) En la actualidad se diagnostica con mayor frecuencia, incluso en edad fetal, (2) gracias al desarrollo de



**Fig. 1.** Imagen ecocardiográfica bidimensional (apical de 4 cámaras); presencia de trabéculas y recesos a nivel del segmento apical.



**Fig. 3.** Imagen ecocardiográfica bidimensional (apical de 4 cámaras). Presencia de trabéculas y recesos a nivel del segmento apical y lateral.



**Fig. 2.** Imagen ecocardiográfica bidimensional con Doppler color (apical de 4 cámaras); se observa flujo a través de los espacios intertrabeculares.

técnicas como la ecocardiografía, que permite la visualización de imágenes características; (4) asimismo, puede diagnosticarse en edades pediátricas. En los adultos se diagnostica en una amplia gama etaria, con un pequeño incremento entre los 20 y los 40 años. (2) La prevalencia es mayor en hombres que en mujeres (2,0:1,0). La mortalidad a los 6 años del diagnóstico es del 80%, (5) la mitad por muerte súbita. (5)

Se han propuesto varias hipótesis para explicar la mayor prevalencia en hombres, entre las que se incluyen las formas de herencia ligadas al cromosoma X. (6)

Se describen dos variedades de MCNC: familiar y aislada.

En la forma familiar, que es la más frecuente, más del 50% de los miembros de una misma familia están

afectados. La variedad aislada es infrecuente y se caracteriza por la ausencia de asociaciones con otras malformaciones cardíacas o extracardíacas.

Los dos casos que se presentan corresponden a pacientes adultos, de sexo masculino, sin antecedentes personales o familiares de enfermedades cardíacas o neuromusculares, y se incluyen, por lo tanto, dentro de la forma aislada de la enfermedad.

La MCNC es una enfermedad heterogénea, genéticamente hablando, en la que existe una relación clara con mutaciones genéticas G 4,5 en el Xq 28, independientemente de que se trate de la forma aislada o de que se asocie con otras enfermedades. Estos genes estarían relacionados con la función mitocondrial y del citoesqueleto, con la producción de proteínas de la línea Z del sarcómero, proteínas de la membrana interna nuclear, etc. (2, 3)

El mecanismo etiopatogénico propuesto sería una interrupción del proceso embrionario de compactación del miocardio, entre la quinta y la octava semanas de gestación. (7, 8)

El diagnóstico se realiza cuando están presentes tres criterios ecocardiográficos, de acuerdo con Jenni y colaboradores (9):

- Más de tres trabéculas que sobresalgan de la pared del VI, apicales a los músculos papilares.
- Espacios intertrabeculares perfundidos.
- Relación > 2 entre la capa sin compactar y la capa compactada en el segmento con mayor hipertrabeculación, en telesístole.

Las hipertrabeculaciones se definen como estructuras con la misma ecogenicidad y un movimiento sincrónico con las contracciones ventriculares. (9)

Otros grupos (10) utilizan criterios similares, pero algunos realizan las mediciones de la zona no compactada y compactada en telediástole y otros en telediástole y en telesístole.

La resonancia magnética cardíaca se utiliza en casos dudosos; se requiere una relación  $> 2,3$  entre las capas sin compactar y compactada.

Los ecocardiogramas de nuestros pacientes cumplen con los tres criterios diagnósticos. En el caso clínico 1, la localización trabecular se encontró en el segmento apical (véase Figura 1) y en el caso clínico 2, en la pared apical y lateral del VI (véase Figura 3), con una relación capa no compactada/compactada  $> 2$ , medida tanto en telesístole como en telediástole, y con Doppler color se observó flujo entre los espacios intertrabeculares (véase Figura 2).

En la serie más grande publicada (6) se encontró que las mujeres presentan mayor extensión de las lesiones y la localización es preferentemente en la pared anterior, inferior y lateral, mientras que en los hombres son menos extensas y de localización apical. No se encontraron diferencias con respecto a los hallazgos clínicos, neurológicos, electrocardiográficos y ecocardiográficos entre los dos grupos; igualmente, la tasa de mortalidad fue similar, por lo que es probable que la extensión y la localización de las lesiones no tengan ninguna repercusión clínica ni hemodinámica.

Los pacientes afectados por esta enfermedad evolucionan clínicamente con insuficiencia cardíaca por disfunción sistólica y diastólica del VI, acompañadas de arritmias y embolias. (2) Las alteraciones electrocardiográficas son inespecíficas: se observan signos de hipertrofia del VI, alteraciones en la repolarización y cambios en el eje del QRS, así como anomalías en la conducción intraventricular y bloqueo auriculoventricular.

Los pacientes presentaron signos y síntomas de insuficiencia cardíaca (clase funcional III), con signos electrocardiográficos de crecimiento del VI (caso 1), así como extrasístoles supraventriculares y ventriculares. El caso 2 presentó bloqueo A-V de tercer grado. El ecocardiograma mostró dilatación y disfunción sistólica grave del VI en el caso 1 y de ambos ventrículos en el caso 2, acompañados de un patrón diastólico restrictivo.

Los eventos tromboembólicos varían entre el 21% y el 38%. Éstos podrían ser la consecuencia de una función sistólica deprimida, por fibrilación auricular o por la formación de trombos a nivel de las trabéculas. (2)

Actualmente no hay un tratamiento específico, sino sólo dirigido al control sintomático de la insuficiencia cardíaca. Suelen utilizarse antiagregantes plaquetarios (aspirina o clopidogrel) y se recomienda la anticoagulación profiláctica, haya evidencia o no de trombos intracavitarios. (5) Asimismo, debe prevenirse la muerte súbita mediante la utilización de desfibriladores implantables.

En los pacientes que no responden en forma adecuada al tratamiento médico, el trasplante cardíaco permanece como una opción terapéutica. (2)

En los dos pacientes, el tratamiento iniciado mejoró notablemente el cuadro clínico, que pasó de clase funcional III a I. El tratamiento debería incluir betabloqueantes y, en algunos casos, espironolactona.

## CONCLUSIONES

La miocardiopatía no compactada se diagnostica cada vez con mayor frecuencia.

La ecocardiografía es el método de elección para su diagnóstico. Los familiares directos de un paciente con esta enfermedad deben ser sometidos a un estudio ecocardiográfico en busca de portadores asintomáticos.

El pronóstico inicialmente se consideraba malo, con progresión a la insuficiencia cardíaca grave y la muerte; actualmente, este concepto ha cambiado. Existe un paralelismo con la historia natural de la miocardiopatía idiopática.

El tratamiento se enfoca en la reducción de los síntomas de la insuficiencia cardíaca, la prevención de arritmias fatales y la profilaxis de eventos tromboembólicos, así como en la mejora de la supervivencia.

## SUMMARY

### Non-compactation Cardiomyopathy: Two Case Reports and Update

This disease is generally referred to as non-compactation of the left ventricular myocardium or isolated left ventricular non-compactation. It has been recently described as a primary genetic cardiomyopathy. Although it was previously considered a rare disorder, this diagnosis currently is more frequent. Non-compactation of the ventricular myocardium represents an arrest in the normal process of myocardial compaction in the embryo that occurs more frequently in men. We report two cases of non-compactation cardiomyopathy diagnosed at the *Hospital Eugenio Espejo* in Quito, Ecuador, and perform an updated review of the disease.

**Key words >** Left Ventricle - Cardiomyopathy - Embryology - Myocardium

## BIBLIOGRAFÍA

- Engberding R, Bender F. Echocardiographic detection of persistent myocardial sinusoids. *Z Kardiol* 1984;73:786-8.
- Ganame J, Ayres NA, Pignatelli RH. Ventrículo izquierdo no compactado: una forma de miocardiopatía recientemente reconocida. *Insuficiencia Cardíaca* 2006;1:125-30.
- Monserrat Iglesias L. Left ventricular noncompactation: a disease in search of a definition. *Rev Esp Cardiol* 2008;61:112-5.
- Agmon Y, Connolly HM, Olson LJ, Khandheria BK, Seward JB. Noncompactation of the ventricular myocardium. *J Am Soc Echocardiogr* 1999;12:859-63.
- Ritter M, Oeschlin E, Süttsch G, Attenhofer C, Schneider J, Jenni R. Isolated noncompactation of the myocardium in adults. *Mayo Clin Proc* 1997;72:26-31.

6. Stöllberger C, Blazer G, Winkler-Worak M, Finsterer J. Sex differences in left ventricular noncompaction in patients with and without neuromuscular disorders. *Rev Esp Cardiol* 2008;61:130-6.
7. Sedmera D, Thomas PS. Trabeculation in the embryonic heart. *Bioessays* 1996;18:607.
8. Olson EN, Srivastava D. Molecular pathways controlling heart development. *Science* 1996;272:671-6.
9. Jenni R, Oechslin E, Schneider J, Attenhofer Jost C, Kaufmann PA. Echocardiographic and pathoanatomical characteristics of isolated left ventricular non-compaction: a step towards classification as a distinct cardiomyopathy. *Heart* 2001;86:666-71.
10. Murphy RT, Thaman R, Blanes JG, Ward D, Sevdalis E, Papra E, et al. Natural history and familial characteristics of isolated left ventricular non-compaction. *Eur Heart J* 2005;26:187-92.